Ueber ein

selbständiges Darmnervensystem

von

Dr. Robert Remak.

Berlin, 1847.

Verlag von G. Reimer.

REMAK, R
c

Ueber ein

selbständiges Darmnervensystem

von

Dr. Robert Remak.

Mit 2 Kupfertafeln.

Berlin, 1847.
Verlag von G. Reimer.

WELLCOME
HISTORICAL
MEDICAL
LIBRARY
30932

Seiner Excellenz

dem Wirklichen Geheimen Rathe

Herrn Freiherrn

Alexander von Humboldt,

Ritter des Sehwarzen Adlerordens, Kanzler der Friedensklasse des Ordens pour le mérite für Künste und Wissensehaften, Mitgliede der Akademie der Wissensehaften u. s. w.

und

dem Geheimen Medicinal-Rathe

Herrn Professor

Dr. Johannes Müller,

Ritter der Friedensklasse des Ordens pour le mérite für Künste und Wissenschaften, Mitgliede der Akademie der Wissensehaften

in tiefster Verehrung aus innigster Dankbarkeit gewidmet.

Diese Abhandlung ist aus embryologischen Untersuchungen hervorgegangen, über welche im Jahre 1843 eine vorläufige briefliche Mittheilung an Herrn Prof. van der Hoeven in Leyden (Müller's Archiv für Anatomie 1843. S. 478—484) erschienen ist. Die vollständige Veröffentlichung wurde durch meine ärztlichen Beschäftigungen und durch meine „diagnostischen Untersuchungen" verzögert. Mit der Verzögerung steigerten sich meine Ansprüche an die Arbeit: so oft ich an die Herausgabe ging, bemerkte ich Lücken, deren Ausfüllung mir durchaus nöthig schien. Erst während des verflossenen Jahres gelangte die Untersuchung so weit, dass ich einen Abschluss für ausführbar hielt.

Meine Beobachtungen über die Entwickelung des peripherischen Nervensystems haben, in Folge der bereits im August 1843 erfolgten Auffindung des Darmnerven, zu Ergebnissen geführt, welche nur zum Theil in das Gebiet der Embryologie, zum grösseren Theil in das der Physiologie und vergleichenden Anatomie gehören. Diese Ergebnisse sind hier zusammengestellt und das Darmnervensystem zum Ausgangspunkte der Mittheilung gemacht worden. Es ist mein eifrigstes Bestreben, die übrigen Beobachtungen „über die Entwickelung der Wirbelthiere" möglichst bald nachfolgen zu lassen.

Ich habe nicht die Genugthuung, erklären zu dürfen, dass in dieser Schrift die Untersuchungen soweit geführt sind, wie es die jetzigen wissenschaftlichen Hülfsmittel erlauben. Vielmehr sind Fragen ungelöst geblieben, deren Erledigung bei fortgesetzter Untersuchung mit Sicherheit zu erwarten stand. Allein es musste der Umfang derjenigen Beobachtungen berücksichtigt werden, welche noch der Veröffentlichung entgegensehen. Auch musste ich besorgen, bei allzuweiter Ausdehnung dieser Arbeit mit meinen Berufspflichten in Widerspruch zu gerathen.

Am meisten der Ergänzung bedürftig sind die vergleichend-anatomischen, so wie diejenigen Beobachtungen, welche sich auf die Deutung der kernehaltigen (der sogenannten organischen) Nervenfasern beziehen. Ueber den letzteren Gegenstand habe ich mich ungern geäussert, weil in Betreff der Frage, wie sich die kernehaltige in die dunkelrandige Faser umwandelt, die Beobachtungsreihe noch unvollständig ist. Ich habe durchaus keine Vorliebe für irgend eine Deutung jener Fasern; allein ich kann eine Ansicht nicht aufgeben, für welche sich nach neunjährigen Gegenbemühungen der trefflichsten Beobachter noch neue Stützen finden.

Zu den vergleichend-anatomischen Untersuchungen hat Herr Geh. Rath Müller die Güte gehabt, mir mit gewohnter Bereitwilligkeit Präparate des Museums zu überlassen, auch einige Nachsuchungen gemeinschaftlich mit mir vorzunehmen. Wir sind zu der Ueberzeugung gelangt, dass für dieses Gebiet von der vergleichenden Embryologie die reichste Ausbeute zu hoffen ist.

Es sei mir vergönnt, Herrn Geh. Rath Müller für das lebendige Interesse zu danken, welches derselbe stets an meinen Untersuchungen genommen hat. Dieses Interesse verschaffte mir die unschätzbare Gelegenheit, belehrende und anregende, aus der freiesten Beherrschung der Wissenschaft fliessende Bemerkungen zu empfangen, durch welche neue Beobachtungen hervorgerufen wurden.

Berlin, den 20. Januar 1847.

Der Verfasser.

ERSTER ABSCHNITT.

Beobachtungen über das Darmnervensystem bei Phasianus Gallus.

A. Im erwachsenen Zustande.

§. 1.

Das Darmnervensystem, dessen Beschreibung hier folgen soll, erstreckt sich vom Mastdarm bis zum Zwölffingerdarm. Es besteht aus einem, über 16 Zoll langen, innerhalb des Mesorectums, des Mesocolons und Mesenteriums liegenden unpaaren Nervenstamme, welchen ich den Darmnerven *(nervus intestinalis)* nenne, und aus dessen, hauptsächlich zu dem Darmkanal verlaufenden Zweigen.

Der Darmnerv ist am dicksten innerhalb des Mesorectums und Mesocolons, und wird um so dünner, je mehr er sich dem Zwölffingerdarm nähert. Auch verästelt er sich, wie wir sehen werden, in der Richtung nach dem Zwölffingerdarm hin. Daher müssen wir die Beschreibung von demjenigen Theile beginnen, welcher der Kloake am nächsten liegt.

An dem Darmnerven werde ich einen Dickdarmtheil *(pars recto-colica)* und einen Dünndarmtheil *(pars ileo-jejunalis)* unterscheiden. Jener liegt in dem Mesorectum und Mesocolon und beherrscht mit seinen Zweigen den Dickdarm; dieser liegt in dem Mesenterium und beherrscht mit seinen Zweigen den Dünndarm. Die bezeichneten Abtheilungen unterscheiden sich von einander, wie sich weiter unten ergeben wird, nicht blos durch ihre Lage, sondern auch durch andere anatomische Eigenschaften.

§. 2.

Der Dickdarmtheil des Darmnerven liegt zwischen dem Dickdarm und der hinteren Mesenterialvene, dem Dickdarm ungefähr parallel und etwa einen Zoll weit von ihm entfernt. Er hat eine weisslich-graue Farbe und etwa ½ Linie Durchmesser. Als sein hinteres Ende und zugleich als den Ausgangspunkt des ganzen Darmnerven kann man ein durch seine schlanke ovale Form ausgezeichnetes Ganglion von 2 Linien Länge und ¾ Linie Breite betrachten, welches in dem Mesorectum nahe an dem Mastdarm liegt, und von welchem eine Anzahl feiner Nervenfäden nach mehreren Richtungen hin ausstrahlen. Einige von diesen Fäden gehen zum Mastdarm und zur

Kloake, andere beim Hahne zum Saamenleiter und bei der Henne zum Eierleiter. Bei dem Hahne schien der zum Saamenleiter jederseits bogenförmig verlaufende ziemlich starke Faden einen Zweig an den Harnleiter abzugeben. Endlich sind noch einige sehr zarte Nervenfäden zu erwähnen, welche von dem beschriebenen ovalen Endganglion rückwärts in der Richtung nach der Wirbelsäule hin verlaufen und bevor sie die hintere Mesenterialvene erreichen, in dem Mesorectum ein zartes Geflecht zu bilden pflegen. Wegen der Zartheit dieser Fäden ist es mir trotz mehrfacher Bemühungen noch nicht gelungen, ihre Bestimmung mit Sicherheit zu ermitteln. Sie schienen sich mit den die Aorta umgebenden Nerven zu verbinden. Jedenfalls ist es im hohen Grade wahrscheinlich, dass diese Fäden entweder sämmtlich oder doch zum Theil die Bedeutung von Verbindungsfäden haben und Fasern enthalten, welche von anderen Nerven zu dem Darmnerven hinzutreten.

§. 3.

Das Endganglion ist mit dem übrigen Dickdarmtheil des Darmnerven in der Regel durch einen vergleichsweise dünnen, zuweilen der Länge nach gespaltenen Faden verbunden. Durch diese Art der Verbindung entsteht dann das Ansehen, als wenn das Endganglion nicht eigentlich zu dem Darmnerven gehörte, sondern einen selbstständigen Centralpunkt für die ausstrahlenden Nerven bildete. Indessen erscheint das Endganglion in anderen Fällen deutlich als das hintere verdickte Ende des Darmnerven und die Entwickelungsgeschichte des letzteren zeigt, wie wir sehen werden, dass das Endganglion nur das abgeschnürte hintere Ende des Darmnervenstammes ist. Diese Abschnürung mag nicht ohne tiefe physiologische Bedeutung und vielleicht durch die Dignität des Endganglions als Centralpunktes für die Bewegungen der oben bezeichneten Ausführungsgänge (des Mastdarms, des Saamenleiters oder Eierleiters, vielleicht auch des Harnleiters) bedingt sein; sie scheint mir aber kein Hinderniss, das Endganglion als einen Theil des Darmnervensystems überhaupt zu betrachten.

§. 4.

Der übrige Dickdarmtheil des Darmnerven bietet so viel Varietäten dar, dass es schwer ist, seine constanten Eigenschaften anzugeben. Characteristisch ist jedenfalls die verhältnissmässig grosse Anzahl (bis 15) ansehnlicher Zweige, welche abwechselnd mit den Aesten der hinteren Mesenterialgefässe unter rechtem Winkel auf den Grimmdarm zugehen und sich in dessen Wandung verlieren. In der Regel zeigt er eine unebene, fast höckerige Beschaffenheit, welche, wie die genauere Untersuchung lehrt, von dicht gedrängten Ganglien herrührt. In anderen Fällen ist er mehr cylindrisch und fasrig, und alsdann findet man nur bei mikroskopischer Prüfung zerstreute Gruppen von Ganglienkugeln zwischen den Nervenfasern eingelagert. Im letzteren Falle macht sich in der Regel am hinteren Ende unweit von dem Endganglion ein dem letzteren sehr ähnliches zweites Ganglion bemerklich. Von diesem Ganglion sowohl, wie auch von dem ganzen Dickdarmtheil des Darmnerven gehen zarte, meist nur bei mikroskopischer Untersuchung bemerkbare feine Fäden in der Richtung nach der Wirbelsäule hin ab, von welchen alles dasjenige gilt, was oben (§. 2) in Betreff der analogen von dem Endganglion ausgehenden oder in dasselbe eintretenden Fäden gesagt worden ist. In einem Falle habe ich beobachtet, dass die Fasern eines solchen Verbindungsfadens bei ihrem Eintritt in den Darmnerven sich in zwei Bündel theilten, welche sich in entgegengesetzter Richtung den Fasern des Darmnerven anschlossen.

§. 5.

Ich habe oben (§. 2) erwähnt, dass der Dickdarmtheil des Darmnerven zwischen dem Dickdarm und der hinteren Mesenterialvene liegt, welche bekanntlich theils aus den hinteren Extremitäten und dem Becken, theils aus dem Dickdarm der Pfortader Blut zuführt. Es muss noch hinzugefügt werden, dass am vorderen Rande dieser Vene eine viel feinere Arterie verläuft, deren zu dem Dickdarm gehende Zweige die entsprechenden Zweige der Vene begleiten. Zwischen diesen Blutgefässbündeln und dem Dickdarmtheil des Darmnerven macht sich nun ein Lageverhältniss bemerkbar, dessen Analogie wir an dem Dünndarmtheil wieder antreffen werden. Es geht nehmlich der Darmnerv, indem er die Gefässe kreuzt, immer links an denselben vorbei. Durch diese Lage des Darmnerven entsteht der Anschein, als wenn derselbe eine assymmetrische Linksbildung wäre. Ich werde aber weiter unten Belege vorbringen, welche beweisen, dass dies nicht der Fall ist, dass vielmehr der Darmnerv eine unpaare Axenbildung darstellt, und dass umgekehrt die zum Darm verlaufenden Blutgefässäste als assymmetrische Linksbildungen anzusehen sind.

§. 6.

An der Abgangsstelle der beiden Blinddärme von dem Grimmdarm nähert sich der Darmnerv dem Darmkanal, und diese Stelle lässt sich als den Anfang des Dünndarmtheils des Darmnerven betrachten.

Um den Verlauf des Dünndarmtheils vollständig zu beobachten, muss man die Peritonaealplatte, welche den Magen mit dem hintersten Theil des Dünndarms und mit den Blinddärmen verbindet *(Ligamentum ileo-gastricum)*, durchschneiden und hierdurch die linke Fläche des Mesenteriums freilegen.

Bevor der Darmnerv in die zwischen dem Mesenterium und dem Ligamentum ileogastricum befindliche Lücke eintritt, giebt er an das Letztere einen sehr feinen Zweig ab, dessen Verästelung oder Verbindung mit anderen Nerven zu beobachten mir noch nicht gelungen ist. Ich habe lange geglaubt, dass dieser Zweig für das benachbarte Mesenteriolum der Blinddärme bestimmt sei. Allein vor Kurzem ist mir bei einem halbjährigen Hahne der Fall vorgekommen, dass das Ligamentum ileo-gastricum in einiger Entfernung von den Blinddärmen an den Dünndarm geheftet und mit den ersteren in keiner Berührung war. Das Schicksal dieses Zweiges ist mir daher durchaus räthselhaft, und es bleibt mir nur die Annahme übrig, dass er dem Ligamentum ileo-gastricum selbst angehöre. Auffallend ist mir nach dieser Wahrnehmung, dass die Blinddärme, welche einen so bedeutenden Umfang zeigen, vom Darmnerven keinen besonderen mit blossen Augen wahrnehmbaren Zweig erhalten.

§. 7.

Der Dünndarmtheil des Darmennerven läuft eine Strecke (etwa 2 bis 3 Zoll) weit ganz in der Nähe des Dünndarms, so dass er den letzteren zuweilen berührt. Dieser Theil des Darmnerven ist dadurch ausgezeichnet, dass er entweder keine, oder doch verhältnissmässig weit weniger Zweige zum Darme entsendet, als alle übrigen Abtheilungen des Darmnerven, und dass er durchaus fasrig und ganglienlos ist und selbst bei mikroskopischer Untersuchung keine Ganglienkugeln darbietet. Weiterhin entfernt sich der Darmnerv wieder von dem Darmrohr und geht in einen grossen in der Regel von Fett umgebenen Bogen über, welcher ungefähr auf halbem Wege zwischen der Wurzel des Mesenteriums und den Darmschlingen, stellweise fast parallel

mit den letzteren verlaufend, die Zweige der Arteria mesenterica und Vena mesenterica anterior kreuzt und dessen vorderstes Ende bis zum hinteren Ende des Zwölffingerdarms und des Pankreas reicht. Da die Wurzel des Mesenteriums im Vergleich mit dem Umfang des durch die Darmschlingen gebildeten Bogens nur sehr kurz ist (in der Regel nur 2 Zoll lang), und da das Hinterende des Zwölffingerdarms dem Hinterende des Dünndarms sehr nahe liegt, so ist auch das Vorderende des Darmnerven dem Anfange des Dünndarmtheils dermassen genähert, dass der Darmnervenbogen analog dem Dünndarm einen beinahe geschlossenen Kreis umschreibt, dessen Ausschnitt etwas kürzer ist als die Wurzel des Mesenteriums.

§. 8.

Indem der Darmnervenbogen die Mesenterialgefässe kreuzt, liegt er gleich dem Dickdarmtheile (§. 5) links von denselben, so zwar, dass die Venenzweige in der Mitte und die Arterienzweige rechts liegen. Dieses Lageverhältniss ist durchaus constant. Selbst in den Fällen, in welchen der Darmnerv (ähnlich wie dies oben von dem Dickdarmtheil angegeben wurde) stellweise der Länge nach gespalten ist, habe ich niemals bemerkt, dass die Blutgefässe durch die so gebildete Spalte hindurch treten, sondern beide Fäden gingen alsdann links an den Gefässen vorbei.

§. 9.

Von dem durch den Dünndarmtheil des Darmnerven gebildeten Mesenterialbogen gehen zahlreiche (etwa 20) Zweige unter rechtem Winkel zu der Wandung des Dünndarms ab, in dessen Nähe sie sich zuweilen zu verästeln beginnen. In dem Lage- und Zahlenverhältniss dieser Zweige zu den durch je eine Vene und eine Arterie gebildeten Mesenterialgefässbündeln zeigt sich eine gewisse Gesetzmässigkeit und Regelmässigkeit. Es entsendet nämlich der Darmnerv in den Zwischenräumen zwischen je zwei Gefässbündeln in der Regel zwei, in manchen Fällen drei Zweige und nur ausnahmsweise einen einzelnen Nervenzweig. Bald zeigte sich die Zahl zwei, bald die Zahl drei in auffallender Weise vorherrschend. Wo das Letztere der Fall war, da enthielten manche Interstitien nur einfache Zweige, so dass der Grundtypus zwei Zweige für je einen Zwischenraum zu fordern schien. Niemals aber sah ich einen Darmnervenzweig sich einem Gefässbündel anschliessen.

§. 10.

An den Abgangsstellen der Dünndarmzweige zeigt der Darmnerv in der Regel kleine halbkuglige Ganglien von ⅓ Zoll Durchmesser, welche über den dem Darm zugewandten, also den convexen Rand des Darmnervenbogens deutlich hervorragen, und in welche, wie man stellweise schon mit blossem, immer aber mit bewaffnetem Auge erkennt, nur ein kleiner Theil der Fasern des Darmnerven eintreten, während der grössere Theil dem Ganglion sich anschmiegend vorbeigeht. Es finden sich zuweilen Dünndarmzweige, an deren Abgangsstelle sich kein Ganglion bemerkbar macht. Allein umgekehrt habe ich niemals an dem Dünndarmtheil des Darmnerven ein Ganglion angetroffen, von welchem kein Zweig zu dem Dünndarm abging.

§. 11.

Der Dünndarmtheil des Darmnerven wird nicht in demselben Maasse dünner, als er Zweige an den Darm abgiebt. Auch sind die Zweige zusammengenommen um sehr viel dicker als

der Stamm. Dieses Missverhältniss zwischen dem Umfange der Zweige und des Stammes zeigt sich jedoch nur so weit, als Ganglien an dem letzteren vorkommen. In der Nähe des Zwölffingerdarms, wo die Ganglienreihe aufhört, zersplittert sich der Stamm sehr rasch in überaus feine zu dem Zwölffingerdarm verlaufende Fäden, welche sich nur bis in die Nähe der Stelle verfolgen lassen, wo der Gallenblasengang, die beiden Lebergänge und die beiden Pankreasgänge in den Zwöffingerdarm münden, und welche sich niemals mit anderen Nerven verbinden.

§. 12.

Von dem Dünndarmtheil des Darmnerven gehen, soweit ich bisher ermitteln konnte, rückwärts nach der Wirbelsäule hin nirgends Verbindungsfäden ab. Die feinen, meist mikroskopischen Fäden, welche die Zweige der Arteria mesenterica (anterior) begleiten, und welche von dem Plexus coeliacus herkommen, kreuzen den Darmnerven blos, ohne sich demselben anzuschliessen.

Der Dünndarmtheil unterscheidet sich demnach von dem Dickdarmtheil nicht blos durch seinen kleinern Durchmesser, durch die grosse Zahl, den geringen Umfang, die Form und die gesetzmässige Lage seiner Ganglien, sondern hauptsächlich dadurch, dass nur der Dickdarmtheil Verbindungsfäden zeigt, von welchen sich mit grosser Wahrscheinlichkeit annehmen lässt, dass sie dem Darmnerven aus anderen Theilen des peripherischen Nervensystems Fasern zuführen (§. 2 u. 4).

§. 13.

Selbst wenn sämmtliche Verbindungsfäden, welche von dem Dickdarmtheil des Darmnerven in der Richtung nach der Wirbelsäule hin abgehen, blos aus hinzutretenden Fasern bestänben, so würden diese Fasern nicht ausreichen, um die von dem Darmnerven zu dem Dickdarm und den benachbarten Ausführungsgängen abgehenden Nerven herzustellen. Es ist also offenbar, dass schon in dem gangliösen Dickdarmtheil neue Fasern entstehen müssen. Noch nothwendiger wird diese Annahme bei dem Dünndarmtheile des Darmnerven, wo zuweilen schon zwei oder drei Zweige zusammengenommen dem Umfange des Stammes gleich kommen. Hier zeigt sich noch überdies, dass diese Vermehrung der Fasern ausschliesslich in den Ganglien erfolgen müsse, da nur, soweit die Ganglien reichen, der Stamm nicht im Verhältniss seiner Verästelung an Umfang verliert.

§. 14.

Die mikroskopische Untersuchung des Darmnerven und seiner Zweige bestätigt vollkommen die Annahme, auf welche die Betrachtung mit blossem Auge geleitet hat.

Der Darmnerv und seine Zweige können aus den röhrenförmigen Scheiden, welche das Mesenterium um sie bildet, ohne Mühe herausgezogen werden. Dann zeigen sich die Nervenfasern noch durch ein überaus zartes, aus den feinsten Bindegewebefäden zusammengesetztes Neurilemm zusammengehalten, welches den Nervenstrang so dicht einschliesst, dass es nur alsdann gelingt, dasselbe einigermassen vollständig abzulösen, wenn man die Präparation bei 20-facher Vergrösserung und durchfallendem Lichte unter dem einfachen Mikroskop mittelst feiner Nadeln ausführt. Dieses zarte Neurilemm ist an den Zweigen des Darmnerven noch

dünner, als an dem Stamme selbst. Es zeigt sich hier erst bei 250-facher Vergrösserung als ein schmaler heller feinfaseriger Saum, in welchem hin und wieder ovale Nuclei*) sich zeigen.

Hat man den Darmnervenstamm von seiner zarten bindegewebigen Umhüllung vollständig befreit, so findet man, dass er grösstentheils aus dunkelrandigen Nervenfasern besteht, welche viel feiner sind, als die Nervenfasern der Spinalnerven. Den dunkelrandigen Nervenfasern sind zwar immer auch kernhaltige Nervenfasern**) beigemischt; doch ist bei vollkommen erwachsenen (ein Jahr und darüber alten) Thieren die Menge dieser Fasern so gering, dass sie auf den Umfang der Nerven keinen erheblichen Einfluss ausüben kann. Niemals aber finde ich, wenn ich das oben bezeichnete zarte Neurilemm vorsichtig entfernt habe, im Innern des Darmnerven und seiner Zweige zwischen den Nervenfasern freies aus den bekannten geschlängelten Fäden bestehendes Bindegewebe.

§. 15.

Da also an den Zweigen des Darmnerven weder die neurilemmatische Umhüllung an Dicke zunimmt, noch auch andere Elemente (etwa freies Bindegewebe) sich den Zweigen beimischen, da auch der Durchmesser der Nervenfasern in den Zweigen durchschnittlich keinenfalls stärker erscheint als in dem Stamme, sondern umgekehrt in den Zweigen die feinsten Nervenfasern auffallend vorherrschen, da endlich eine Massenzunahme sich blos an denjenigen Stellen des Darmnerven bemerkbar macht, an welchen Ganglien vorkommen, — so ergiebt sich, was schon die Untersuchung mit blossem Auge in hohem Grade wahrscheinlich macht, dass innerhalb des Darmnerven die Nervenfasern und zwar hauptsächlich die dunkelrandigen sich vermehren, und dass die Ganglien des Darmnerven die Bildungsstätte für dieselben sein müssen.

§. 16.

Aus meinen durch die Beobachtungen von Retzius, Varrentrapp, van Deen und Giltay, namentlich durch Müller's Forschungen über die Selbständigkeit des sympathischen Nervensystems angeregten, an Säugethieren und am Menschen angestellten Untersuchungen***) war bekannt, dass von den Ganglienkugeln sowohl der Spinalganglien, wie der Ganglien des sympathischen Nervensystems kernhaltige (organische) Nervenfasern entspringen. Diese Beobachtung ist von Hannover†) bestätigt worden. In Betreff der im sympathischen Nervensystem enthaltenen dunkelrandigen Nervenfasern hatten meine früheren, an Ehrenbergs††)

---

*) Diese dem bindegewebigen Neurilemm angehörigen Nuclei sind in der Regel ansehnlich grösser, als diejenigen welche sich im Verlauf der kernhaltigen (sog. organischen) Nervenfasern des Darmnervensystems finden.

**) Als kernhaltige Nervenfasern im Gegensatz zu den (bei durchfallendem Lichte) dunkelrandigen (den sog. Nervenprimitivröhren) bezeichne ich diejenigen, welche ich im Jahre 1837 aufgefunden und einer von Bichat und Reil in die Wissenschaft eingeführten Bezeichnung folgend, „organische Nervenfasern" genannt habe. Die neugewählte Bezeichnung ist von den zahlreichen Kernen *(Nuclei)* hergenommen, mit welchen diese Nervenfasern sich besetzt zeigen. Der Name „graue Nervenfasern" musste aufgegeben werden, da es nach Bidders und Volkmanns, von mir bestätigten Wahrnehmungen bei den Vögeln und den niedern Wirbelthieren graue Nerven giebt, welche hauptsächlich dunkelrandige Nervenfasern (sog. Primitivröhren) enthalten, — wovon der Darmnerv selbst ein Beispiel giebt. Die herrschenden Zweifel über die Deutung der kernhaltigen Nervenfasern werden sich im Laufe dieser Abhandlung erledigen.

***) Observationes anatomicae et microscopicae de systematis nervosi structura, Berol. 1838. 4. p. 8, 9 (§. 13).

†) Recherches microscopiques sur le système nerveux, Copenhague et Paris 1844. 4. p. 33.

††) Beschreibung einer auffallenden und bisher unerkannten Structur des Seelenorgans. Berlin, 1836. 4.

Untersuchungen sich anschliessenden, im Jahre 1835 *) angestellten Beobachtungen nur wahrscheinlich gemacht, dass die feineren, leicht zur varikösen Form neigenden dunkelrandigen Nervenfasern dem sympathischen Nervensystem selbst angehören, und sich in verschiedenen Verhältnissen den Muskel- und Hautästen der Spinalnerven beimischen. Dieser letztere, später von mir gänzlich verlassene Gegenstand hat jetzt durch Bidder und Volkmann **) einen hohen Grad von Sicherheit erlangt. Durch genaue, namentlich an Amphibien und Vögeln angestellte Messungen und Zählungen haben diese Beobachter dargethan, dass in dem Grenzstrang des sympathischen Nervensystems feine dunkelrandige Nervenfasern vorhanden sind, welche nicht aus den Spinalnervenwurzeln kommen, sondern höchst wahrscheinlich in den sympathischen Ganglien entspringen. Endlich hat Kölliker ***) beobachtet, dass von den Ganglienkugeln sowohl der Spinalganglien, wie der Ganglien des sympathischen Nervensystems feine dunkelrandige Nervenfasern entspringen, — nachdem schon Hannover den Ursprung dunkelrandiger Nervenfasern von den Ganglienkugeln des Gehirns angegeben hatte.

Was also meine, hauptsächlich an Säugethieren und am Menschen angestellte Untersuchungen von den kernhaltigen Nervenfasern nachgewiesen haben, dass sie nämlich in den Spinalganglien und in den sympathischen Ganglien entspringen, das hat sich durch Bidders, Volkmanns und Köllikers auf niedere Wirbelthiere ausgedehnte Bemühungen auch für dunkelrandige Nervenfasern herausgestellt.

§. 17.

Da nun meine, so eben über das Darmnervensystem mitgetheilten Beobachtungen mittelbar nachweisen, dass in den Darmnervenganglien feine dunkelrandige Nervenfasern entstehn müssen, so hoffte ich Kölliker's durch Hyrtl †) bestätigte Beobachtung an diesen Ganglien wiederholen zu können. Indessen sind meine Bemühungen bisher ohne Erfolg geblieben. Wohl aber sah ich mehrere Male von einzelnen Ganglienkugeln in dem Dickdarmtheile des Darmnerven kernhaltige Nervenfasern entspringen. Doch kann ich auf jenes negative Resultat keinen Werth legen, da die Kleinheit der Ganglien die Untersuchung in hohem Grade erschwert.

B. Ueber die Entstehung und die Entwickelung des Darmnervensystems.

§. 18.

Die hier mitzutheilenden Beobachtungen über die Entstehung und die Entwickelung des Darmnervensystems sind bisher ausschliesslich am Haushuhne angestellt worden. Sie beschränken sich aber nicht auf den Embryo, sondern erstrecken sich auf die Veränderungen, welche das Darmnervensystem nach dem Auskriechen des Hühnchens erleidet.

---

*) Müllers Archiv f. Anat. 1836. S. 145.

**) Die Selbständigkeit des sympathischen Nervensystems durch anatomische Untersuchungen nachgewiesen. Leipzig. 1842. 4.

***) Die Selbständigkeit und Abhängigkeit des sympathischen Nervensystems durch anatomische Beobachtungen bewiesen von A. Kölliker. Zürich. 1844. 4.

†) Lehrbuch der Anatomie des Menschen. Prag, 1846. S. 121.

Wenn man bei einem Embryo am sechsten Brüttage den Darmkanal in Verbindung mit dem Magen und dem noch sehr kurzen Gekröse mittelst feiner Nadeln vorsichtig aus der Bauchhöhle entfernt, nachdem man den entweder schon ganz geschlossenen oder in der Schliessung begriffenen Darmnabelgang von dem Dottersack getrennt hat, so bemerkt man schon bei 10 bis 15-facher Vergrösserung und durchfallendem Lichte den Darmnervenstamm als einen dem hinteren Rande des Darmrohrs dicht anliegenden durchsichtigen Strang, welcher in der Dickdarmgegend cylindrisch ist und gegen die Einmündungsstelle der Leber- und Pankreasgänge hin ziemlich rasch sich zuspitzt. Um diese Zeit zeigt der Dickdarmtheil des Darmnerven einen verhältnissmässig enormen Umfang: denn er ist halb so breit wie der Dickdarm selbst. Dagegen ist der Dünndarmtheil verhältnissmässig nur sehr klein: denn das vordere zugespitzte Ende verliert sich schon auf halbem Wege zwischen dem Darmnabelgang und der Einmündungsstelle der Leber- und Pankreasgänge.

§. 19.

Sowohl der Darmkanal wie der Darmnerv verlängern sich während des siebenten und achten Tages, jedoch der Darmnerv verhältnissmässig mehr, als der Darmkanal, so dass sein vorderes Ende der Einmündungsstelle der Leber- und Pankreasgänge näher rückt. Diese Stelle wird aber zufolge meinen vielfachen Untersuchungen dieses Gegenstandes niemals (weder jetzt, noch zu irgend einer späteren Zeit) von dem Darmnerven überschritten und ebensowenig zeigt sich eine Verbindung des Darmnerven mit dem Magenast des Nervus vagus, welcher vielmehr in der Wand des Magens spurlos schwindet, so dass im Bereiche des grössten Theils des Zwölffingerdarms kein dem Darmnerven oder den Nervi vagi analoger Nervenstamm sich bemerken lässt.

Auch die Querdurchmesser des Darmnerven und des Darmrohres ändern ihr früheres Verhältniss zu einander: der Darmnerv wird verhältnissmässig dünner, sowohl in seinem Dickdarm- wie in seinem Dünndarmtheil, so dass der Querdurchmesser des ersteren in der Regel um zweimal kleiner ist als der des Dickdarms.

§. 20.

Erst am neunten Tage der Bebrütung beginnen der Darmnerv und das Darmrohr sich von einander zu entfernen, und zwar ist es zunächst der Dünndarmtheil des Darmnerven, welcher sich von dem Dünndarm durch einen schmalen Zwischenraum getrennt zeigt. In diesem durch das Mesenterium gebildeten Zwischenraum zwischen dem Dünndarmtheile des Darmnerven und dem Dünndarme sieht man einige kurze Fäden, die ersten Spuren der Darmnervenzweige, welche von dem Darmnerven unter rechtem Winkel zu dem Darmrohr hinlaufen. Man kann diesen merkwürdigen Entwickelungsvorgang bildlich so bezeichnen, als hätte sich der Dünndarmtheil des Darmnerven von dem Dünndarm „zurückgezogen“ und wäre mit demselben durch Nervenzweige in Verbindung geblieben. In der That aber findet kein Sichzurückziehen des Darmnerven von dem Dünndarm statt, und es ist vielmehr offenbar das verhältnissmässig stärkere Wachsthum des letzteren in der Längsrichtung, welches die Entfernung desselben von dem Darmnerven und die entsprechende Erweiterung des Mesenteriums bedingt.

Während der Dünndarmtheil des Darmnerven sich bereits von dem Dünndarm zu entfernen begonnen hat, verharrt der Dickdarmtheil noch bei seiner früheren Lage dicht am hinteren

Rande des Dickdarms und füllt, da noch kein Mesocolon und Mesorectum vorhanden ist, den Raum zwischen dem Dickdarm und dem Beckentheil der Wirbelsäule fast gänzlich aus, von welcher er durch die hinteren Mesenterialgefässe getrennt ist. Er reicht bis zur Kloakenmündung und zeigt in der Nähe der letzteren zuweilen eine Anschwellung von unregelmässiger Form — offenbar die erste Spur des Endganglions.

§. 21.

Gegen das Ende der zweiten Brütwoche erscheint auch der Dickdarmtheil des Darmnerven schon ein wenig von dem Darmkanal entfernt. An dem hintersten der Kloake zugewandten Ende kann man schon deutlich das, gleichwie aus seitlichen symmetrischen halbkugligen Hälften zusammengesetzte Endganglion unterscheiden, von welchem nach hinten drei Endzweige, ein mittlerer (wahrscheinlich für die Kloake) und zwei seitliche (wahrscheinlich für die benachbarten Ausführungsgänge der Geschlechts- und Harnwerkzeuge bestimmte) hervorgehen, und welches durch eine doppelte fasrige Commissur mit dem ganz gangliösen Dickdarmtheil zusammenhängt. Der Dünndarmtheil hat sich vergleichsweise in weit stärkerem Maasse von dem Dünndarme zurückgezogen, so dass die Entfernung den Querdurchmesser des Darmes drei bis viermal an Breite übertrifft. Er zeigt schon ganz die Beschaffenheit eines cylindrischen fasrigen Nervenstammes und eine Reihe (etwa 15 bis 20) halbovaler oder halbkugliger Ganglien, welche über den convexen Rand des durch den Darmnerven gebildeten Bogens hervorragen, und von welchen zarte Zweige zu den Darmschlingen verlaufen. In der Nähe des Zwölffingerdarms läuft der Darmnerv in ein feines Fädchen aus. Sowohl der Darmnerv wie seine Ganglien sind auch jetzt im Verhältnisse zu dem Umfange des Darmes weit stärker als im erwachsenen Zustande.

§. 22.

Während der letzten Woche des Embryolebens erreicht der Darmnerv und namentlich seine Ganglien einen solchen Umfang, dass sie leicht mit blossem Auge wahrgenommen werden können. Auch zeigt sich alsdann ein auffallender Unterschied zwischen dem Dickdarmtheil und dem Dünndarmtheil des Darmnerven in Bezug auf die Form und die Vertheilung der Ganglien. Die des Dickdarmtheils sind nur gering an Anzahl (etwa 5 bis 6) und oval, während sich an dem bogenförmigen Dünndarmtheil, soweit derselbe die Mesenterialgefässe kreuzt, eine dichtgedrängte Reihe (12 bis 20) weit kleinerer meist halbkugliger Ganglien zeigt. Bemerkenswerth ist, dass an dem Anfangsstücke des Dünndarmtheils, welches im erwachsenen Zustande (§. 7) in der Regel ganglienlos erscheint, um diese Zeit sich ebenfalls eine Reihe ovaler Ganglien findet, die sich in Bezug auf Grösse und Aufeinanderfolge mehr denen des Dickdarmtheils als denen des Dünndarmtheils anschliessen.

§. 23.

Die Ganglien des Darmnerven nehmen in den ersten Wochen nach dem Auskriechen des Hühnchens aus dem Ei dem Anscheine nach auffallend an Menge zu. Bei Hühnchen, welche 2 bis 3 Wochen alt waren, habe ich mit bewaffnetem Auge an dem Darmnerven nahe an 40 Ganglien gezählt, von denen nur 5 oder 6 auf den Dickdarmtheil kamen. An dem letzteren und an dem, im erwachsenen Zustande in der Regel ganglienlosen Anfangsstücke des Dünn-

darmtheils waren die Ganglien meist oval und nahmen die ganze Dicke des Nerven ein, dagegen an dem übrigen Dünndarmtheil meist halbkugelig und nach der Darmseite hervorragend. Mit der Zahl der Ganglien hatte auch die der Zweige zugenommen, das Endganglion war bereits vollständig entwickelt und durch eine fadenförmige Commissur mit dem gangliösen Dickdarmtheil des Darmnerven verbunden.

§. 24.

Bei Hühnern, welche bereits ein halbes Jahr alt waren, habe ich die Zahl der Ganglien an dem Darmnerven geringer gefunden, als in den ersten Wochen nach dem Auskriechen. Sowohl das Anfangsstück des Dünndarmtheils war in der Regel bereits ganglienlos, als auch an dem Mesenterialnervenbogen nicht jede Abgangsstelle eines Darmnervenzweiges mit einem Ganglion versehen. Im Ganzen konnte ich an dem Dünndarmtheile etwa 20 Ganglien auffinden.

Bei Hühnern, welche ein Jahr und darüber alt sind, finde ich die Zahl der Ganglien noch geringer. Bei manchen vermag ich am Dünndarmtheil kaum 10 Ganglien wahr zu nehmen und in der Regel habe ich nur etwa 15 Ganglien gezählt. Wenn ich auch die Schwankungen in Anschlag bringe, welche auf allen Entwickelungsstufen in der Zahl der Ganglien vorkommen, so muss ich doch annehmen, dass dieselbe mit vorschreitendem Alter sich verringert.

Am Dickdarmtheil schwinden entweder die Ganglien fast ganz und die Gangliensubstanz desselben erscheint nur in Form der beiden Endganglien und einzelner mikroskopischer Gruppen von Ganglienkugeln, oder sie erreichen umgekehrt eine solche Entwickelung, dass sämmtliche früher isolirte Ganglien mit einander verschmelzen und der Dickdarmtheil eine durchaus gangliöse Beschaffenheit erhält (§. 4.).

§. 25.

Es bleibt mir noch in anatomischer Hinsicht übrig, diejenigen embryologischen Thatsachen hervorzuheben, welche das Lageverhältniss des Darmnerven zu den Mesenterialblutgefässen (§. 5 und 8.) aufzuklären geeignet sind.

Bekanntlich sind beim Hühnerembryo vor der Schliessung des Darmnabels zwei symmetrische durchaus getrennte Arteriae omphalo-meseraicae und ebenso zwei getrennte Venae omphalo-meseraicae vorhanden. Während das Darmrohr sich schliesst und sich von der Wirbelsäule entfernt, verschmelzen innerhalb des (in Folge der Entfernung des Darmrohrs von der Wirbelsäule sich bildenden) Gekröses sowohl die beiden Arterien wie die beiden Venen zu einfachen Stämmen mit einander. Von dem Gefässnetze, welches vor der Schliessung des Darmrohrs in den noch membranösen Wandungen desselben (dem sog. Gefässblatt) sichtbar war, bleiben in der Nabelgegend die doppelten Zweige der nunmehr einfachen Vasa omphalo-meseraica als Arteriae und Venae omphalicae übrig.

Sobald der Darmnerv am hinteren Rande des Darmrohrs erscheint, liegt er genau in der Mitte zwischen den beiden symmetrischen Arteriae und Venae omphalicae, so dass jederseits eine Arterie und eine Vene zum Dottersack verläuft. Gegen die Mitte der zweiten Brütwoche ist aber die linke Arteria omphalica und die rechte Vena omphalica geschwunden. Gleichzeitig bilden sich die starken Endäste der beiden Mesenterialgefässe, welche zu dem Darme verlaufen. Hierbei zeigt sich die allerdings auffallende Erscheinung, dass sowohl die Venenäste, wie die Arterienäste rechts von dem Darmnerven zu liegen kommen. Eine analoge Lagerung erhalten

zum Theil auch die zum Dickdarme verlaufenden Zweige der hinteren Mesenterialarterie und der hinteren Mesenterialvene (v. Bärs hinterer Dottervene).

Das einzige Gefäss, welches im Bereiche des Dünndarms nach dem Auskriechen des Hühnchens noch links von dem Darmnerven verläuft, ist die in der Obliteration begriffene Vena omphalica: sie ist mittelst einer kleinen Peritonaealfalte an das Mesenterium befestigt. Da die Arteria omphalica früher schwindet, als die entsprechende Vene, so wird gegen die dritte Lebenswoche der schon auf den Umfang einer kleinen Erbse zusammengeschrumpfte Dottersack durch die obliterirte Vena omphalica stark nach links gezogen. Nach dem Schwinden der Vena omphalica wird der Darmnerv an seiner linken Seite nur zuweilen im Bereiche des Dickdarms von Blutgefässen überschritten.

Aus diesen Beobachtungen ergiebt sich, dass der Darmnerv nicht eine unsymmetrische Linksbildung, sondern, analog dem Gehirne und Rückenmark, dem Herzen, der Aorta, dem Darmrohr selbst, eine unpaare Axenbildung darstellt.

Wie schon oben (§. 3) erwähnt, findet sich am Darmnerven zuweilen stellweise eine Spaltung in zwei seitliche Hälften. Bei einem dreiwöchentlichen Hühnchen fand ich mehrere Ganglien des Darmnervenbogens durch zarte dem Nervenstamm parallele Nervenschlingen verbunden, von denen ich nicht ermittelt habe, ob sie unentwickelte Seitenhälften darstellten.

§. 26.

In histogenetischer Beziehung hat die Untersuchung des Darmnervensystems zu bemerkenswerthen Aufschlüssen geführt.

Auf seiner frühesten Entwickelungsstufe (§. 18) zeigt sich bei 250-facher Vergrösserung der Darmnerv gänzlich aus abgeplatteten homogenen durchscheinenden Kugeln von etwa $\frac{1}{150}$ Linie Durchmesser zusammengesetzt, in welchen sich weder eine Höhle, noch ein Kern bemerken lässt. Sobald der Darmnerv sich zu verlängern beginnt (§. 19), sieht man (bei derselben Vergrösserung) zwischen jenen Kugeln (den Ganglienkugeln) Fasern von unmessbarer Feinheit. Nachdem der Darmnerv sich von dem Dünndarm entfernt hat (§. 20), finden sich die Kugeln an den Abgangsstellen der noch sehr kurzen Darmnervenzweige zusammengehäuft: die Zwischenstücke zwischen jenen Abgangsstellen enthalten mehr Fasern und die Zweige selbst zeigen ein durchaus fasriges Ansehen. Diese Fasern erscheinen durchaus homogen und glatt, ähnlich wie Bindegewebefäden im erwachsenen Zustande, und es lässt sich selbst bei 500-facher Vergrösserung keine Spur von Kernen oder Zusammensetzung aus Zellen an ihnen entdecken.

§. 27.

Gegen den Anfaug der dritten Brütwoche ist es mir gelungen*), in den meist noch durchsichtigen oder schon feingranulirten Ganglienkugeln einen kreisförmigen oder ovalen Nucleus zu bemerken. Dagegen vermochte ich bis zum Auskriechen des Hühnchens in den fasrigen Theilen des Darmnerven oder seiner Zweige keine wesentliche Veränderung, namentlich nicht das Erscheinen von Kernen wahrzunehmen. Von den letzteren muss ich annehmen, dass sie bei der

*) Wasser wirkt zu sehr verändernd auf Gewebe von solcher Feinheit. Ich pflege zu diesen, wie überhaupt zu Präparationen zarterer Gegenstände (namentlich Embryonen) das frische Blut des Flusskrebses *(Astacus fluviatilis)* zu benutzen, welches ich aus den abgeschnittenen Scheeren auftränfele.

Durchsichtigkeit des Nerven und seiner Zweige meiner Aufmerksamkeit nicht entgangen wären, falls sie vorhanden und mittelst der gebräuchlichen Vergrösserungen sichtbar waren. Wie es scheint, war die Feinheit und Weichheit des Darmnerven und seiner Zweige bei einer verhältnissmässig bedeutenden Festigkeit des Gekröses Schuld daran, dass es mir um jene Zeit nicht gelungen ist, die Nerven in Fasern zu zerlegen und die letzteren einzeln zu beobachten.

§. 28.

In den ersten Wochen nach dem Auskriechen sah ich im Darmnerven inmitten wasserheller geschlängelter Fasern einzelne feine dunkelrandige, in der Regel variköse Nervenfasern, gewöhnlich in der Axe des Nerven, zuweilen auch näher dem Umfang. Auf dieser Entwickelungsstufe vermochte ich zuerst den Nervenstamm der Länge nach zu spalten und die wasserhellen Nervenfasern freizulegen. Dieselben erschienen cylindrisch, fast so breit wie die dunkelrandigen Nervenfasern, und in regelmässigen Abständen mit länglichen Körperchen besetzt. Die letzteren unterschieden sich von den Nuclei der vollkommen entwickelten kernhaltigen Nervenfasern durch geringern Umfang und durch den Mangel eines granulirten Inhalts: sie waren vielmehr durchaus homogen, machten sich auf den wasserhellen cylindrischen Nervenfasern nur durch geringere Durchsichtigkeit bemerklich und gaben den letzteren das Ansehn, als wenn dieselben aus lauter geschwänzten Körperchen zusammengesetzt wären. Wenn ich der Vergleichung wegen bei denselben Thieren einen Spinalnerven, z. B. den Schenkelnerven, untersuchte, so fand ich denselben fast gänzlich aus feinen dunkelrandigen Nervenfasern bestehend, welche grosse Neigung hatten die variköse Form anzunehmen, und welchen nur wenige unentwickelte kernhaltige Nervenfasern von der oben angegebenen Beschaffenheit beigemischt waren.

Es zeigten sich also bei jungen Hühnchen durchaus ähnliche Verhältnisse in Bezug auf den Bau der sympathischen und Spinalnerven, wie nach meinen früheren Beobachtungen *) bei neugebornen Säugethieren, bei welchen die sympathischen Nerven eine ähnliche Zusammensetzung darbieten, wie die Spinalnerven während des Embryolebens.

§. 29.

Bei Hühnern, welche 4 bis 5 Monate alt sind, finde ich im Darmnerven, namentlich in dem Diekdarmtheil fast eben so viel kernhaltige Nervenfasern wie dunkelrandige, ausserdem eine Anzahl von Fasern, welche ich Uebergangsfasern nennen muss, weil sie mir eine Uebergangsstufe zwischen jenen beiden Arten von Fasern darzustellen scheinen.

Die kernhaltigen unterscheiden sich von denen aus den ersten Lebenswochen des Hühnchens durch grössere Festigkeit und durch granulirte Beschaffenheit der ovalen oder langgezogenen Kerne, mit welchen sie besetzt sind. In Bezug auf ihre Breite kommen sie den feinsten dunkelrandigen gleich. Die letzteren zeigen bedeutende Abweichungen unter einander, nicht blos durch grosse Verschiedenheit des Durchmessers, sondern namentlich durch auffallende Verschiedenheiten in der Breite des dunklen Saumes. Bei manchen und zwar den feinsten ist der Saum so schmal, dass er erst bei 450-facher Vergrösserung deutlich wahrgenommen werden kann; bei anderen und zwar den stärksten und am wenigsten zahlreichen ist er so breit, dass er gleichwie an den Fasern der Spinalnerven doppelte Konturen sehen lässt. Zwischen diesen beiden

*) Müllers Archiv für Anatomie. 1836. S. 148 und S. 155. Anmerkung.

Extremen finden sich eine Menge Abstufungen in Bezug auf die Breite des dunklen Saumes: im Allgemeinen scheint die Breite des Saumes zur Breite der ganzen Faser in gradem Verhältnisse zu stehen. — Von den dunkelrandigen Fasern ist noch zu bemerken, dass sie um diese Zeit sehr leicht, dem Anscheine nach in Folge von Zerrung, die von Ehrenberg entdeckte variköse Form annehmen.

Als Uebergangsfasern glaube ich diejenigen bezeichnen zu dürfen, welche zwar auf den ersten Anblick den kernehaltigen Fasern ähnlich sind, allein bei genauer Betrachtung sich auffallend von ihnen unterscheiden. Es wechseln nämlich mit den ovalen oder langgezogenen (fast gurkenförmigen) Kernen ähnlich gelagerte länglich-viereckige Körperchen *) ab, welche das Licht auf ähnliche Weise brechen, wie die dunkelrandigen Fasern. Auch sind sie an ihren beiden Enden nicht von dunklen Konturen begrenzt. Dennoch findet man in vielen von ihnen bei stärkerer Vergrösserung und passender Beleuchtung dasselbe körnige Ansehen wie in den Nuclei. Sie folgen zuweilen so dicht auf einander, dass der helle Zwischenraum kaum die Länge eines solchen vierkantigen Körperchens erreicht. Ob sie immer blos auf einer Seite der Faser liegen oder ob sie die letztere zuweilen umfassen, vermochte ich nicht zu ermitteln. Ich finde diese Art von Fasern blos im frischen Zustande und blos bei jungen Hühnern und halte es für wahrscheinlich, dass die beschriebenen viereckigen Körperchen durch Ablagerung der das dunkelrandige Ansehen bedingenden Rindensubstanz auf der Aussenfläche der kernehaltigen Fasern und zwar zunächst in der Nähe der Kerne selbst entstehen. Man darf übrigens die beschriebenen Fasern nicht mit solchen dunkelrandigen Fasern verwechseln, deren Varikositäten sich in Folge von Zersetzung von einander zu trennen beginnen, was bei jungen Vögeln sehr leicht geschehen kann. Solche getrennte Varikositäten unterscheiden sich von jenen viereckigen Körperchen hauptsächlich dadurch, dass sie dunkle Ränder und helle Mitte zeigen.

§. 30.

Mit der fortschreitenden Entwickelung der Hühner nimmt die Zahl der kernehaltigen Nervenfasern in dem Darmnerven ab und an deren Stelle treten dunkelrandige auf. Bei einjährigen Hühnern ist die Menge der ersteren schon sehr gering und bei zweijährigen misslingt es zuweilen gänzlich sie zu finden. Am leichtesten bemerkte ich alsdann noch einige innerhalb oder in der Nähe der Ganglien. Dabei zeigt sich das Neurilemm keinesweges verdickt, sondern bildet eine dünne scheinbar faserige Membran, welche die dunkelrandigen Fasern unmittelbar umschliesst.

Auf die Ergebnisse der hier mitgetheilten Untersuchungen werde ich am Schlusse dieser Abhandlung noch einmal zurückkommen.

---

*) Vergl. Schwann, Mikrosk. Untersuch. 1839, S. 171.

ZWEITER ABSCHNITT.

Beobachtungen über das Darmnervensystem bei anderen Wirbelthieren und beim Menschen.

I. Vögel.

§. 31.

Bei der Gans*) zeigte der Dickdarmtheil des Darmnerven kein durch seine Lage gesondertes Endganglion, sondern in seinem Verlaufe 5 gleichgrosse ovale Ganglien. Der Dünndarmtheil war dadurch ausgezeichnet, dass er keinen so grossen in der Nähe des Dünndarms verlaufenden Bogen, wie beim Haushuhn bildete, sondern näher an der Wurzel des Mesenteriums verlief, woselbst sich am Darmnerven ein in der Nähe der Vena mesenterica anterior gelegenes rundes, fast eine Linie grosses Ganglion bemerkbar machte, von welchem ansehnliche Zweige zu dem Dünndarm verliefen. Diese Zweige wurden überdies durch Nerven verstärkt, welche mit dem Stamme der Arteria mesenterica anterior von dem Plexus coeliacus herkommend sich dem soeben erwähnten Ganglion anschlossen. Nachdem der Darmnerv mittelst einer Schlinge rasch in die Nähe des Dünndarms gelangt war, zeigte er auf einem Raum von etwa 1½ Zoll eine dichte Reihe (etwa 12) kleiner halbkugliger an seiner Darmseite hervorragender Ganglien, von welchen Zweige zum Dünndarm abgingen. Hierauf wurde der Nerv rasch dünner und liess sich nur bis in die Nähe des Zwölffingerdarms verfolgen.

Bei mikroskopischer Untersuchung zeigten sich in dem Darmnerven junger Gänse feine dunkelrandige Nervenfasern zwischen einer Ueberzahl kernehaltiger Nervenfasern. Die Ganglienkugeln waren vollkommen ausgebildet mit Nucleus und Nucleolus, jedoch ohne Schwänze.

§. 32.

Bei einer jungen Ente war der Verlauf des Darmnerven mit grosser Leichtigkeit zu übersehen, wenn man die linke Fläche des Gekröses betrachtete. An der Kloake zersplitterte sich sein hinteres Ende in eine Menge feiner Fäden. Der Dickdarmtheil, von der Stärke eines

---

*) Bei älteren Vögeln pflegt in der Regel das im Gekröse angehäufte Fett die Untersuchung zu erschweren oder fast unausführbar zu machen. Die obigen vergleichenden Bemerkungen beziehen sich daher meist auf jüngere Vögel.

Zwirnfadens, etwa 3 Zoll lang, zeigte mehrere ovale, nicht scharf begrenzte Ganglien. Der Dünndarmtheil folgte bis zur Hälfte der Blinddärme dem Laufe des Dünndarms, entfernte sich aber dann plötzlich von den Darmwindungen, auf die Verzweigungsstelle der Mesenterialgefässe zugehend, bildete an dieser Stelle eine in dem Mesenterium liegende grosse, mit vielen (etwa 12) kleinen runden Ganglien versehene Schlinge*), verlief alsdann ganglienlos nach links von der Vena mesenterica (anterior) in der Richtung auf die Pfortader und auf den Zwölffingerdarm bis zum Gallenblasengang, über welchen hinaus er sich nicht verfolgen liess. Mit den Mesenterialnerven zeigte er keine, in die Augen fallende Verbindung.

Bei erwachsenen Enten war nur der Dickdarmtheil des Darmnerven deutlich zu beobachten, jedoch weit feiner als bei dem Haushuhn, dagegen der Dünndarmtheil nicht blos sehr fein (dabei von Fett umgeben), sondern auch deswegen schwer zu verfolgen, weil die hintersten Windungen des Dünndarms in Form einer Spirale mit einander verklebt waren. Er bildete einen mit feinen Ganglien versehenen Mesenterialnervenbogen, welcher indessen der Wurzel des Mesenteriums weit näher lag, als beim Huhne. Sein vorderstes Ende zeigte eine deutliche Verbindung mit einem vom Ganglion coeliacum herkommenden Mesenterialnerven. An der Verbindungsstelle machte sich ein rundes Ganglion durch seine Grösse besonders bemerklich.

§. 33.

Bei einem etwa 3 Wochen alten Puthahn *(Meleagris gallipavo)* war der Dickdarmtheil des Darmnerven bis zu den Blinddärmen hin sehr stark, verhältnissmässig dicker als beim Huhne, dabei fast gänzlich gangliös. Bei seinem Eintritt in das Mesenterium und zwar in der Nähe der Vena mesenterica anterior wurde er aber plötzlich so dünn, dass er mit blossem Auge nicht weiter verfolgt werden konnte.

Bei einem jungen Sperling fand sich ebenfalls von der Kloake anfangend der, jedoch nur mit Hülfe der Loupe wahrnehmbare Darmnerv. Er war mit schlanken ovalen Ganglien versehen, folgte dem Dickdarm und einem Theile des Dünndarms, und indem er an den letzteren Zweige abgab, verlor er sich schon auf halbem Wege zum Zwölffingerdarm.

§. 34.

Sehr merkwürdig und lehrreich in vergleichend anatomischer Hinsicht ist der Verlauf des Darmnerven bei der Taube. Zur Erleichterung des Verständnisses muss ich die äusseren Form- und Lageverhältnisse des Darmkanals in Erinnerung bringen.

Der Dickdarm und der Zwölffingerdarm zeigen keine bemerkenswerthen Abweichungen in Form und Lage von den entsprechenden Darmtheilen des Haushuhns. Dagegen machen sich an dem Dünndarme der Taube drei auffallend verschiedene Abtheilungen bemerklich. Die hinterste, an den Dickdarm sich anschliessende bildet, auf ähnliche Weise wie der Zwölffingerdarm, eine frei in die Bauchhöle hineinragende, von der Wurzel des Mesenteriums ausgehende Schlinge. In die letztere dringt zwar ein gefässreicher Fortsatz des Mesenteriums ein, doch ist derselbe so

---

*) Dieser schlingenförmige oder spirale Verlauf des Darmnerven hängt offenbar mit der beginnenden Verklebung der hintern Dünndarmwindungen und der dazu gehörigen Theile des Mesenteriums zusammen.

schmal, dass die beiden Schenkel der Schlinge einander fast berühren. Dieselbe umfasst etwa 10 Zoll der Darmlänge.

Die darauf folgende mittelste Abtheilung des Dünndarms (etwa 16 Zoll der Darmlänge) bildet ebenfalls eine Schlinge, deren beide Schenkel sich berühren und in der Wurzel des Mesenteriums mit den entsprechenden Schenkeln der benachbarten Darmabtheilungen zusammentreffen. Allein das Verhältniss dieser mittelsten Schlinge zu dem Mesenterium ist wesentlich verschieden. Das letztere bildet nämlich einen zusammengefalteten doppelblättrigen, einige Zoll breiten Fortsatz, dessen umgeschlagener nach rechts gewendeter Rand die Stämme der Mesenterialgefässe enthält und dessen entgegengesetzter nach links gerichteter Doppelrand die beiden gewundenen Schenkel der Darmschlinge gleich einer Busenkrause (Jabot) trägt. Am deutlichsten wird dieses Lageverhältniss, wenn man die beiden Schenkel der Darmschlinge und ebenso die beiden verwachsenen Blätter des Mesenterialfortsatzes von einander ablöst, ohne sie zu verletzen. Alsdann bildet dieser Darmtheil einen grossen Bogen, ähnlich wie beim Haushuhne, dessen nunmehr einfache Mesenterialplatte durch die Stämme der Mesenterialgefässe in zwei gleiche Hälften, eine nach dem Kopfe und eine nach dem After hin liegende getheilt wird. Diese Präparation giebt auch eine Erklärung der Entstehungsweise des beschriebenen Lageverhältnisses: es sind nämlich die beiden Schenkel der Darmschlinge mit ihren linken Flächen untereinander verwachsen und dieser Verwachsung ist auch das Mesenterium dergestalt gefolgt, dass die linken Flächen der vor und hinter den Mesenterialgefässstämmen gelegenen Partieen desselben mit einander verklebt sind.

Die vorderste der drei Abtheilungen des Dünndarms, die kleinste von allen (etwa 6 bis 8 Zoll der Darmlänge umfassend) verhält sich ähnlich wie der ganze Dünndarm des Haushuhns: sie bildet einen geschlängelten, an einer einfachen halbkreisförmigen Mesenterialplatte hängenden Bogen.

Aus dieser Beschreibung ergiebt sich, dass der Dünndarm nicht blos, wie dies bei dem Haushuhn der Fall ist, an seinen zwei Endpunkten, sondern ausserdem noch an zwei Stellen mit der Wurzel des Mesenteriums in Berührung ist, nämlich an den Uebergangspunkten der hintern und der vorderen in die mittlere Abtheilung. Man kann sagen, dass er auf seinem Wege vom Dickdarm zum Zwölffingerdarm zweimal zur Wurzel des Mesenteriums zurückkehrt.

Hat man sich diese Lageverhältnisse des Darms klar gemacht, so wird es bei mageren Tauben (bei fetten ist die Untersuchung kaum ausführbar) gelingen, dem Verlauf des Darmnerven nachzugehen. Derselbe folgt nämlich im Allgemeinen dem Laufe des Darms, mit Ausnahme der vordersten Dünndarmabtheilung, in deren Gekröse er gar nicht eintritt.

Der Dickdarmtheil zeigt kein gesondertes Endganglion, dafür 5 bis 6 gleiche ovale Ganglien in regelmässigen Abständen. Das Anfangsstück des Dünndarmtheils liegt zwischen den Schenkeln der durch die hinterste Dünndarmabtheilung gebildeten Schlinge in dem schmalen Mesenterialfortsatz neben den Gefässen. Man kann den Darmnerven, welcher hier genau der Darmwand sich anschliesst, zuweilen nur mit mikroskopischer Hülfe nachweisen und sich überzeugen, dass dieser Theil ganglienlos oder jedenfalls arm an Ganglien ist. Er kehrt gleich der Darmschlinge zur Wurzel des Mesenteriums zurück und tritt hierauf in den zusammengefalteten Gekrösfortsatz der mittelsten Dünndarmabtheilung ein. Zwischen den beiden Blättern

dieses Fortsatzes bildet er eine mit runden Ganglien versehene Schlinge, deren beide Schenkel dicht neben einander und parallel mit den Mesenterialgefässstämmen in der Nähe des gefalteten Gekrösrandes verlaufen und etwa ½ bis ¾ Zoll weit vom Darm in einander umbeugen. Der zur Wurzel des Mesenteriums wieder zurückkehrende Schenkel tritt nun nicht mehr, wie schon oben angedeutet, in das Gekröse der vordersten Dünndarmabtheilung ein, sondern zersplittert sich am Hinterende des Zwölffingerdarms. Ob er daselbst mit anderen Nerven Verbindungen eingeht, vermochte ich nicht zu ermitteln. Dagegen beobachtete ich deutliche Verbindungen des Darmnerven mit den die Arteria mesenterica (anterior) begleitenden Nerven an der Wurzel des Gekröses der hintersten Dünndarmabtheilung.

In histogenetischer Beziehung erwähne ich, dass ich bei halbjährigen Tauben in dem Darmnerven eine Ueberzahl von kernehaltigen Fasern gefunden habe. Die Kerne waren in der Regel langgezogen-oval oder gurkenförmig. Manche waren länglich-viereckig, gleichwie ich dies auch bei jungen Hühnern und jungen Enten beobachtet habe. Bei Tauben, welche ein bis zwei Jahre alt waren, fand ich überaus wenige kernehaltige Fasern und dafür fast lauter dunkelrandige Fasern von verschiedenem Durchmesser.

§. 35.

Aus den hier angeführten vergleichenden Beobachtungen bei Vögeln ergiebt sich in Betreff des Darmnerven Folgendes:

1) Der Dünndarmtheil des Darmnerven bildet nicht immer einen, dem Dünndarme so nahe liegenden Bogen, wie bei dem Haushuhne, sondern kann auch weit näher der Wurzel des Mesenteriums verlaufen.
2) Der Dünndarmtheil des Darmnerven kann mit den, die Mesenterialgefässe begleitenden vom Plexus coeliacus kommenden Nerven Verbindungen eingehen und die Verbindungsstelle ist alsdann durch ein Ganglion ausgezeichnet, welches die übrigen Ganglien des Dünndarmtheils auffallend an Grösse übertrifft und seiner Lage nach, in der Nähe der Arteria und Vena mesenterica anterior, dem Plexus mesentericus (superior und inferior) des Menschen und der Säugethiere entspricht.

II. Fische und Amphibien.

§. 35.

Ich habe die Mehrzahl unserer Flussfische in Bezug auf das Vorhandensein des Darmnerven untersucht, allein bisher bei keinem Fische einen dem letzteren mit Sicherheit vergleichbaren Nerven finden können. Ein gleiches negatives Resultat hat die Untersuchung des Frosches und zwar auf allen Entwickelungsstufen desselben gegeben. Der Frosch besitzt vielleicht ein Analogon des Darmnerven in einem von mir bemerkten kurzen mikroskopischen Nervenstämmchen, welches in dem Mesorectum durch den Zusammenfluss vereinzelter (aus dem Hinterende der Grenznerven kommender?) Nervenfaserbündel entsteht und sich in der Richtung nach dem Magen hin alsbald wieder verästelt.

Erst bei den beschuppten Amphibien scheint eine dem Darmnerven der Vögel analoge Bildung deutlicher hervorzutreten, wie eine in Gemeinschaft mit Herrn Prof. Müller bei einem

weiblichen Monitor niloticus von mir angestellte Untersuchung vermuthen lässt. In dem Mesenterium und zwar von der Stelle anfangend, wo das Mesometrium mit dem Mesenterium zusammenhängt, verlief, 2 bis 2½ Zoll vom Darm entfernt und ungefähr parallel mit dem letzteren, ein ½ Linie dicker Nerv. Dieser Nerv war symmetrisch paarig, d. h. sowohl auf der rechten wie auf der linken Seite des Mesenteriums vorhanden. Er gab einige Zweige an den Darmkanal ab und sein Vorderende verästelte sich in der Nähe des Magens. An der Verbindungsstelle des Mesenteriums und des Mesometriums zeigte er eine dreieckige, allem Anscheine nach ganglióse Anschwellung. Die letztere gab einen ansehnlichen Zweig an das Mesometrium ab und stand mittelst feiner Fäden mit den Spinalnerven in Verbindung.

Es gingen nämlich aus den vier innerhalb der Bauchhöle dem Zwerchfelle zunächst liegenden Intercostalräumen ebensoviel von den Spinalnerven kommende Fäden hervor, welche in einiger Entfernung von der Wirbelsäule innerhalb der Wurzel des Mesenteriums in einander flossen und einen mit der obersten Mesenterialarterie zu dem Magen und zu dem oberen Theile des Darms verlaufenden Mesenterial-Nerven bildeten.

Aus den drei folgenden Intercostalnerven gingen drei Fäden hervor, welche einen der Wirbelsäule ungefähr parallelen, 2 — 3 Zoll von demselben entfernt liegenden Nerven (Grenznerven?) zusammensetzten. Das hintere Ende dieses Nerven ging in das oben beschriebene dreieckige Ganglion ein. Aus dem vorderen Ende ging ein zarter Faden hervor, welcher sich in peripherischer Richtung dem oben beschriebenen obersten Mesenterialnerven anschloss.

Endlich kamen aus den zunächst folgenden drei Intercostalnerven noch drei Fäden hervor, welche, ohne sich zuvor unter einander zu verbinden, in die dreieckige Anschwellung eintraten.

Da der oben beschriebene, dem Darm ungefähr parallele Nerv paarig vorhanden ist, auch verhältnissmässig eine grosse Anzahl Wurzelfäden aus den Spinalnerven empfängt, so ist die Analogie mit dem Darmnerven der Vögel zweifelhaft. Indessen ist zu berücksichtigen, dass von dem Hinterende jenes Nerven ein Zweig in das Mesometrium abgeht, welcher, wie seine Richtung und sein Umfang zeigt, nicht als Zweig der Wurzelfäden betrachtet werden kann, sondern seine Fasern aus dem vermuthlichen Darmnerven selbst erhalten muss. Auch scheint derjenige Faden, welcher von dem vermeintlichen Grenznerven abgehend sich dem oberen Mesenterialnerven anschliesst, Fasern zu enthalten, welche aus dem Darmnerven stammen.

III. Säugethiere und Mensch.

§. 37.

Meine beim Menschen und bei Säugethieren (dem Schnabelthier, dem Kaninchen, dem Schafe, dem Rinde, dem Schweine, dem Hunde, der Katze) angestellten Untersuchungen haben mich zu der Ueberzeugung geführt, dass bei diesen Thieren und beim Menschen ein Analogon des Darmnervensystems zwar vorhanden ist, allein von durchaus verschiedenem Umfang, verschiedener Gestalt und Lagerung.

Am deutlichsten beobachtete ich einen dem Darmnerven der Vögel analogen Nerven bei Hunden, und zwar sowohl bei einem erwachsenen wie bei einem neugeborenen Dachshunde. Bei dem ersteren zeigte sich im Mesorectum ein dem Dickdarm parallel laufender dicker grauer Nerv,

welcher von dem After beginnend und der Vena und Arteria haemorrhoidalis folgend, dem Dickdarme zahlreiche Zweige unter rechtem Winkel zuschickte. In der Gegend des Blinddarmsacks zersplitterte er sich plötzlich in sehr feine Fäden, unter denen zwei durch ihre verhältnissmässige Stärke sich bemerklich machten. Einer der letzteren trat zwar in das Mesenterium ein, liess sich jedoch weder mit blossem noch bewaffnetem Auge weiter verfolgen. Der andere Faden verlief als grade Fortsetzung des Stammes in der Wurzel des Mesenteriums bis zur Anheftung des Zwölffingerdarms an der Wirbelsäule, welchem er Zweige abzugeben schien.

Der Nervenstamm selbst (N. haemorrhoidalis), dessen Analogie mit dem Darmnerven der Vögel mir nicht zweifelhaft scheint, ging auf seinem Wege von dem After zur Wurzel des Mesenteriums kurz vor dem Blinddarmsacke, mittelst eines starken Nervenfadens, eine Verbindung mit einem ansehnlichen unpaaren Ganglion ein. Dieses lag dicht vor den grossen Gefässstämmen unterhalb der Nieren und sandte eine Menge dünner Fäden rückwärts und oberwärts strahlenförmig aus *(Plexus hypogastricus superior)*. Der bezeichnete Verbindungsfaden hatte eine weisse Farbe. Seine Fasern spalteten sich beim Eintritt in den Darmnerven in zwei Bündel, von denen das eine dem Darmnerven abwärts (nach dem After hin) das andere aufwärts (nach der Wurzel des Mesenteriums hin) folgte, ohne sich sogleich mit den grauen Fasern des Darmnerven zu vermischen.

Da der in das Mesenterium eintretende, aus dem Darmnerven hervorgehende, Nervenfaden sich der weiteren Beobachtung entzog, so bleibt es zwar unentschieden, ob dieser Faden als die Fortsetzung des Darmnervenstammes anzusehen sei. Doch ist es mir im hohen Grade wahrscheinlich, dass jener bloss einen Zweig des Darmnerven darstellte. Mindestens kann ich mit Bestimmtheit versichern, dass sich in der weiteren Ausbreitung des Mesenteriums, wo die Abwesenheit des Fetts die Untersuchung gestattete, weder mit blossem noch mit bewaffnetem Auge, ein, die Verzweigung der Mesenterialblutgefässe kreuzender, dem Dünndarmtheile des Darmnerven bei den Vögeln analoger Nervenfaden auffinden liess. Zu demselben Resultate hat mich die Untersuchung des Darmnerven bei einem neugebornen Dachshunde geführt, bei welchem die Nerven verhältnissmässig stärker, und leichter zu beobachten waren. Der in der Wurzel des Mesenteriums verbleibende Faden war hier allein darstellbar: er verlor sich in dem Plexus mesentericus und schien die Fortsetzung des Stammes zu bilden.

§. 38.

Bei der Katze, beim Schweine, beim Kalbe, beim Schafe, beim Kaninchen, beim Schnabelthier, beim Menschen haben meine Nachsuchungen bisher ein ähnliches Ergebniss geliefert.

Ich finde zwar bei allen den genannten Säugethieren und beim Menschen in dem Mesorectum einen starken oder auch mehrere feine, dem Mastdarme parallele, mit den Vasa haemorrhoidalia verlaufende Nervenfäden, welche sich in der Richtung nach dem Magen hin verästeln und Zweige sowohl an den Darm, als in das Mesocolon, als endlich in die Wurzel des Mesenteriums aussenden. Allein nirgends vermochte ich innerhalb des Mesenteriums einen dem Darmnerven der Vögel analogen, die Mesenterialgefässe kreuzenden Nervenstamm zu finden.

Einer besonderen Erwähnung verdient das Ergebniss der beim Kaninchen angestellten Untersuchung. Hier zeigten sich in dem Mesorectum, in der Nähe des Dickdarms, mehrere, dem letzteren ungefähr parallele, Nervenfäden, unter denen einer, offenbar ein Analogon des Darmnerven der Vögel, sich durch seine Stärke bemerklich machte. Derselbe

verästelte sich in der Richtung nach dem Magen hin: seine Zweige gingen theils zum Dickdarm, theils traten sie in das Mesenterium, theils endlich der Vena haemorrhoidalis folgend in die Wurzel des letzteren ein. Oberhalb der Harnblase wurde er durch einen unpaaren, vor den grossen Gefässstämmen liegenden, Nerven *(Nervus aorticus)* verstärkt, mit welchem verbunden er zum After verlief. Auf dem Wege dahin gab er beiderseits einen Faden an die Harnblase ab, und in der Nähe des Afters spaltete es sich in zwei seitlich verlaufende Fäden.

§. 39.

Bei Schweinsembryonen, welche von der Schulter bis zum Schwanze etwa 8 Zoll massen, zeigte sich im Mesorectum am hinteren Rande der Vasa haemorrhoidalia interna bereits der Nervus haemorrhoidalis aus zwei dicht an einander liegenden Strängen bestehend und gleich den Gefässen bis zum After verlaufend. An der Stelle, wo die Arteria haemorrhoidalis verbunden mit einer feinen Arteria recto-colica aus der Aorta hervorging, zeigte der Nervus haemorrhoidalis eine gangliöse Verbindung mit den beiden zu den Seiten der Aorta verlaufenden Nerven *(Nervi aortici)*. Nach seinem Eintritt in das Mesocolon bildete er dicht an der Wurzel des letzteren, ähnlich wie die Gefässe, denen er folgte, einen kleinen Bogen und verlor sich in dem Plexus mesentericus, welcher in Gemeinschaft mit dem Plexus coeliacus ein grosses gangliöses Geflecht bildete. An keiner anderen Stelle des Mesenteriums liessen sich Nerven wahrnehmen.

§. 40.

Es frägt sich, welcher Werth den (§. 37. 38. 39) erwähnten negativen Resultaten zukommt, die sich auf das Fehlen des Darmnerven in dem Mesenterium beziehen. In Betreff der grösseren von mir untersuchten erwachsenen Säugethiere, namentlich des Schweins, des Kalbes, des Schafs muss ich bemerken, das jener Werth nur ein bedingter ist, da der Umfang des Darms und das in dem Mesenterium angehäufte Fett die Untersuchung verhindert oder doch erschwert. Dagegen lassen mir meine, bei der Katze, beim Schnabelthier und beim Menschen (Kindern), angestellten Nachsuchungen keinen Zweifel übrig, dass hier kein Darmnervenstamm in dem Mesenterium vorhanden ist, welcher mit dem der Vögel vergleichbar wäre. Von entscheidendem Werthe endlich ist die zuletzt (§. 39.) angeführte Beobachtung, nach welcher bei jungen Schweinsembryonen die Nervi haemorrhoidales bereits vorhanden sind, während in dem überall durchsichtigen und fettlosen Mesenterium die Nerven noch fehlen.

§. 41.

Bei diesem Stande der vergleichenden Untersuchungen würden wir also dem Anscheine nach zu der auffallenden Schlussfolgerung gelangen müssen, dass von dem Darmnervensystem, welches bei den Vögeln eine so merkwürdige Ausbildung zeigt, nicht bloss bei den niederen Wirbelthieren, sondern auch bei den höheren (den Säugethieren) und beim Menschen bloss geringe, auf den hintersten Theil des Darmkanals beschränkte Spuren als Nervi haemorrhoidales, vorkommen. Ich hoffe aber alsbald zeigen zu können, dass dies nicht der Fall ist, dass vielmehr die Säugethiere und namentlich der Mensch ein sehr entwickeltes, in bekannten Theilen des sympathischen Nervensystems enthaltenes Darmnervensystem besitzen.

Die zur Erläuterung und Begründung dieser Ansicht noch nöthigen Materialien wird der folgende Abschnitt liefern, in welchem ich meine Beobachtungen über die Entstehung und Entwickelung der übrigen Abtheilungen des peripherischen Nervensystems mittheilen werde.

DRITTER ABSCHNITT.

Beobachtungen über die Entstehung und die Entwickelung der übrigen Abtheilungen des peripherischen Nervensystems.*)

§. 42.

Der Sehnerv ist derjenige Nerv, dessen Anlage am frühesten erscheint. Sie ist in der Augenblase enthalten, welche bekanntlich schon am Ende des ersten Brüttages als Ausstülpung der noch einfachen Hirnblase (des Vorderhirns) symmetrisch zu beiden Seiten derselben erscheint. Und zwar ist es der Stiel dieser Blase, welcher sich in den Sehnerven umwandelt, während die Blase selbst zum hintern (grössern) Theile des Augapfels wird.

Ganz verschieden scheint die Entstehung des Hörnerven zu sein. Denn das Gehörbläschen ist nicht eine Ausstülpung des Nachhirns, sondern entsteht aus einer runden Scheibe, welche in der zweiten Hälfte des zweiten Brüttages zu beiden Seiten des Nachhirns (verlängerten Marks) dicht an der Oberfläche der Kopfvisceralplatten sich zeigt und bis zur Mitte des dritten Tages mittelst Einstülpung sich in ein geschlossenes Bläschen (das Gehörbläschen) umwandelt.**) Dieses Bläschen zeigt an seiner Schliessungsstelle einen kanalförmigen Auswuchs, welcher bis zum fünften Tage mit dem Nachhirn verwächst und höchst wahrscheinlich die Anlage des Hörnerven ist. Das Gehörbläschen selbst ist die Anlage des Labyrinths. Nach Pappenheim scheiden sich die Nerven zuletzt aus.***)

Dagegen scheint die Entstehung des Riechnerven dem des Sehnerven durchaus ähnlich zu sein. Um die sechszigste Brütstunde erscheint jederseits das Geruchsbläschen als eine

---

*) Es sollen hier vorzugsweise diejenigen, am Hühnerembryo angestellten Beobachtungen angeführt werden, welche zur Aufklärung des uns vorliegenden Problems (§. 41) nothwendig sind. Daher werde ich in Betreff der höheren Sinnesnerven und der Spinalnerven nur Weniges mittheilen. In meiner demnächst erscheinenden Abhandlung über die Entwickelung der Wirbelthiere werde ich diesen Gegenstand im Zusammenhange besprechen und durch Abbildungen erläutern.

**) Huschke hat zuerst die isolirte Entstehung des Gehörbläschens mittelst Einstülpung beobachtet (Meckel's Archiv 1832 S. 40; Isis 1827, 1828, 1831; Lehre von den Eingeweiden, Leipzig 1844, S. 809, 853). Erst nach einer Besprechung mit diesem Forscher ist es mir gelungen, dessen Beobachtung zu bestätigen. Für die isolirte Entstehung des Gehörbläschens finden sich Belege in Bischoff's Entwickelungsgeschichte der Säugethiere und des Menschen. Leipzig 1842. S. 228, 567.

***) Bischoff's Entwickelungsgeschichte. S. 232.

Ausstülpung der Grosshirnhemisphäre; es ist der Augenblase der Form nach durchaus ähnlich, aber mindestens zehnmal kleiner als diese. Es ist höchst wahrscheinlich, dass der Stiel des Geruchsbläschens sich in den Riechnerven, dagegen das Bläschen selbst sich in die peripherische Ausbreitung desselben (vielleicht mit Einschluss gewisser Hülfsapparate) umwandelt. Doch fehlen hierüber noch zusammenhängende Untersuchungen.

§. 43.

Um die sechszigste Brütstunde, wenn die Seitenwände der Kopfdarmhöhle bereits drei quere Spalten (die von Rathke entdeckten Kiemen- oder Schlundspalten, Reichert's Visceralspalten) zeigen, lassen sich zu beiden Seiten des Nachhirns (verlängerten Markes) die Anlagen von vier, mit Ganglien versehenen, dem Systeme der Spinalnerven angehörigen Nervenstämmen unterscheiden, von denen zwei vor und zwei hinter dem Ohrbläschen liegen.

Der oberste dieser Nerven, der Nervus trigeminus, ist der stärkste von allen. Das an seinem Hirnende befindliche Ganglion *(Ganglion Gasseri)* ist beinahe so gross wie das Ohrbläschen*). Der Nervenstamm besteht aus zwei dicken, unter spitzem Winkel auseinander weichenden Schenkeln, welche in dem Ganglion Gasseri zusammenkommen. Der obere Schenkel verläuft zur oberen äusseren Fläche der Augenblase seiner Seite. Daselbst schwillt er in ein halbmondförmiges Ganglion, das Ganglion ciliare an, welches dem Ganglion Gasseri an Umfang nicht nachsteht. Der untere Schenkel geht zum ersten Kiemen- oder Schlundbogen (Reichert's Visceralbogen), in welchem er sich ohne darstellbares Ende verliert.

Der zweite wahrnehmbare Kopfspinalnerv ist weit dünner als der erste, mit dessen zweitem (unterem) Schenkel er ungefähr parallel verläuft. Er liegt dicht am oberen Rande des Ohrbläschens, woselbst er eine schlanke gangliöse Anschwellung zeigt. Mit seinem peripherischen Ende verliert er sich in dem Raume zwischen der ersten und zweiten Visceralspalte, also in dem zweiten Visceralbogen. Seiner Lage nach scheint dieser Nerv als Nervus facialis gedeutet werden zu müssen; doch besitze ich keine Beobachtungen über seine Entwickelung.

Der dritte Nerv liegt dicht am hinteren Rande des Ohrbläschens. Er ist an Form und Umfang dem zweiten überaus ähnlich, zeigt ebenfalls eine schlanke gangliöse Anschwellung und verliert sich in dem dritten Visceralbogen. Dieser Nerv muss seiner Lage nach als Nervus glossopharyngeus gedeutet werden. Ueber seine Entwickelung fehlen mir Untersuchungen.

Der vierte Nerv endlich, der Nervus vagus, verläuft in der hinter der dritten Visceralspalte befindlichen Visceralplatte, ganz in der Nähe der obersten Urwirbel und fast parallel mit den letzteren, so jedoch, dass er schief von hinten und oben nach vorn und unten auf die Stelle zugeht, wo die beiden Venenschenkel des Herzens sich an die Visceralplatten anschliessen. Er zeigt eine sehr lange schlanke gangliöse Anschwellung und ist bedeutend stärker als die beiden zuletzt erwähnten Nerven. Wenn die Visceralplatte, in welcher der Nervus vagus verläuft, zwei feine Querspalten erhält, (was um die fünfundsiebzigste Stunde zu geschehen pflegt) so zeigt sich der Nervus vagus zwischen diesen Spalten und den obersten Urwirbeln liegend. Dieser Nerv erhält während seiner Entwickelung drei Hauptäste, einen zum Herzen, einen zum

*) Die frühzeitige starke Entwickelung des Ganglion Gasseri hat Reichert bei jungen Säugethierembryonen bemerkt, Müllers Archiv 1837, S. 138.

Magen und einen zur Lunge verlaufenden. Die drei Aeste entwickeln sich in der Reihefolge und in dem Maasse, wie die betreffenden Organe. Der zum Herzen gehende Ast bildet anfänglich den Stamm des Nerven und der Magenast erscheint wie ein starker Zweig desselben, während der Lungenast noch sehr fein ist. Später ändert sich das Verhältniss und der Magenast erscheint als die Fortsetzung des Stammes, dagegen die zum Herzen und zur Lunge gehenden Aeste als Zweige desselben. So verhält sich der Nervus vagus bereits am neunten Brüttage.

Ueber die Entstehung und Entwickelung der Augenmuskelnerven und des Nervus accessorius Willisii besitze ich keine zusammenhängenden Untersuchungen.

Die beschriebenen vier Kopfspinalnerven zeigen bei ihrem ersten Auftreten keinen Zusammenhang mit dem cylindrischen Nachhirn. Erst gegen das Ende des vierten Brüttages finden sich ihre Wurzeln mit dem Gehirne verwachsen*).

§. 44.

Die Wirbelnerven *(Nervi vertebrales)* des Stammes (des Halses, des Rumpfes und des Schwanzes) entstehen aus den sogenannten Urwirbeln**). Gegen das Ende des dritten Brüttages sind die Spinalganglien schon vollständig gesondert: sie sind rundlich und so gross, dass ihr Durchmesser den halben Durchmesser des Rückenmarks übertrifft und dass sie einander, gleich wie früher die Urwirbel, fast berühren***). Ihre Wurzelfäden sind noch sehr kurz, nur bei

---

*) Herr Serres hat in der Sitzung der Pariser Akademie der Wissenschaften, (April 1844) in welcher Herr Flourens die Güte hatte, aus meinem vorläufigen Aufsatze über die Entwickelung des Hühnchens im Ei (Müllers Archiv 1843) eine Mittheilung zu machen, in Betreff des Verwachsens der Spinalnerven mit dem Encephalon, die Priorität der Beobachtung für sich in Anspruch genommen und sich auf sein Werk: über die vergleichende Anatomie des Gehirns etc. berufen. Ich bin überzeugt, dass Herr Serres nach Durchlesung dieser Blätter auf jenem Anspruch nicht weiter beharren wird. Doch nehme ich andererseits keinen Anstand, in Betreff des peripherischen Ursprungs der Nerven Herrn Serres die Priorität der richtigen Auffassung zuzusprechen.

**) Ich will mit dem Namen „Wirbelnerv" einen solchen Nerven bezeichnen, welcher entweder unmittelbar aus einem Urwirbel hervorgeht, oder doch einen homologen Abschnitt des Spinalnervensystems repräsentirt. Daher sind die Begriffe „Wirbelnerv" und „Spinalnerv" nicht vollkommen identisch. So sind z. B. die Augenmuskelnerven jedenfalls Spinalnerven, aber keinenfalls Wirbelnerven. Von den übrigen vier oben beschriebenen Kopfnerven kann nur auf vergleichend anatomischem Wege ermittelt werden, ob sie in jenem Sinne als Wirbelnerven zu deuten sind, da beim Hühnchen und beim Frosche die Reihe der Urwirbel erst hinter dem Nervus vagus beginnt, wie ich in meiner Abhandlung über die Entwickelung der Wirbelthiere zeigen werde.

***) In einer vorläufigen Mittheilung über die Entwickelung des Hühnchens im Ei (Müllers Archiv 1843, S. 478) habe ich bereits angeführt, dass die Wirbelnerven (Spinalnerven) aus den Urwirbeln entstehen. Ein Irrthum war es aber, wenn ich behauptete, dass die Urwirbel „nicht Anlagen der Wirbelsäule" sind, und dass die letztere aus einer besonderen Scheide (einer Fortsetzung der Rathke'schen *Membrana reuniens inferior*) sich bildet. Vielmehr sind, wie spätere Untersuchungen mich gelehrt haben, die Urwirbel beim Hühnchen allerdings die Anlage sowohl der Wirbelsäule wie der Wirbelganglien und der Wirbelnervenstämme, so wie endlich der Rückenmuskeln. Indessen zeigen die Wirbelganglien anfänglich einen so enormen Umfang, dass die dünne membranöse Anlage der Rückenmuskeln und die zwischen den Ganglien liegenden schmalen Anfänge der Wirbelbogen nur wie einer Scheide angehörig erscheinen.

Beim Frosche ist die Reihefolge, in welcher die drei Elemente des Urwirbels (Nerv, Muskel, Knochen) sich entwickeln, durchaus verschieden. Die sogenannten Urwirbel bestehen anfänglich ganz aus verlängerten Muskelzellen, den Anlagen der Muskelprimitivbündel. (Vergl. meinen Aufsatz über die Entwickelung der Muskelprimitivbündel in Frorieps neuen Notizen aus dem Gebiete der Natur- und Heilkunde. 1845. September Nr. 768. Bd. XXXV. Nr. 20). Erst später zeigen sich an der inneren Fläche der Muskelplatten (Urwirbel) die verhältnissmässig sehr kleinen Wirbelganglien mit ihren feinen Wurzeln und ihren sehr feinen und kurzen Stämmchen. Noch später findet die Anlage der Wirbelknochen und zwar zunächst der Wirbelbogen als Zwischenstücke zwischen den Muskelplatten statt.

250facher Vergrösserung sichtbar. Auch lässt sich kein Zusammenhang derselben mit dem Rückenmark wahrnehmen. Die Nervenstämme sind kaum so lang wie ein halber Querdurchmesser eines Ganglions, dafür verhältnissmässig ausserordentlich breit. Am vierten Tage bilden sie untereinander bogenförmige Anastomosen, welche einen zusammenhängenden Strang, den Grenznerven, Nervus terminalis, (Ganglienstamm, Gangliennerv, Grenzstrang des sympathischen Nervensystems, *Nervus symphaticus magnus*) darstellen. Jeder Stamm spaltet sich nämlich in zwei Schenkel, welche in entgegengesetzter Richtung nach dem Kopfe und dem Schwanze hin verlaufen. Die Fasern der Schenkel kreuzen sich mit den ihnen begegnenden der entsprechenden benachbarten Schenkel. An der Theilungstelle der Stämme zeigen sich kleine gangliöse Anschwellungen (Grenzganglien, *ganglia terminalia*).

Nervenzweige sind jetzt noch nicht wahrzunehmen. Nur in die Extremitäten sieht man drei oder vier Stämme hineintreten und sich ohne darstellbares Ende in denselben verlieren. Diese Nervenstämme der Extremitäten sind so dick, dass sie zusammen fast die halbe Breite der letzteren einnehmen.

Wenn der Grenznerv sichtbar ist, dann sind die Urwirbel (oder deren drei Elemente) und die Rippenplatten bereits in der Verschmelzung mit einander begriffen. Gegen das Ende des fünften Tages kann man in den Rippenplatten schon die Fortsetzungen der Wirbelnervenstämme (die Intercostalnerven) bemerken, bevor noch Spuren von Rippen vorhanden sind.

§. 45.

Das Wirbelnervensystem hat demnach bereits einen hohen Grad von Entwickelung erreicht, wenn der Darmnerv am Mesenterialrande des Darmrohrs erscheint (§. 18). Zwischen dem Darmnerven einerseits und zwischen den Wirbel- und Grenznerven andererseits, lässt sich alsdann innerhalb des Mesenteriums durchaus keine Verbindung wahrnehmen. Eine solche Verbindung könnte vielleicht an dem der Kloake zugewandten Ende des Darmnerven vorhanden sein, wo der letztere der Wirbelsäule und somit auch den beiden Grenznerven sehr nahe kommt.

§. 46.

Zwischen dem sechsten und achten Brüttage zeigt sich die erste Anlage eines Nervengeflechts, welches während des Embryolebens einen verhältnissmässig bedeutenden Umfang zeigt, im erwachsenen Zustande aber einen kleinen Bestandtheil des Plexus coeliacus ausmacht. Da jenes Geflecht ursprünglich eine durchaus isolirte Lage hat und erst später mit andern Systemen Verbindungen eingeht, so scheint es mir nöthig, dasselbe als besonderes System zu betrachten. Aus Gründen, die sich alsbald ergeben werden, will ich es vorläufig als Geschlechtsnervensystem *(Systema nervorum sexualium)* bezeichnen.

Man findet nämlich zunächst zwischen den keimbereitenden Geschlechtstheilen, (Hoden oder Eierstöcken) dicht vor der Aorta eine granulirte Masse, welche die mikroskopische Structur der Ganglien darbietet. Dieselbe sondert sich alsbald in zwei zarte, blattförmige Stränge, die etwa so lang und halb so breit sind wie die keimbereitenden Geschlechtsorgane. Sie können leicht übersehen werden, da sie hinter den Hoden oder Eierstöcken liegen und mit den Wolffschen Urnieren innig zusammenhängen. Um die Mitte der zweiten Brütwoche verschmelzen die

beiden Stränge mit einander und bilden ein unpaares, am vorderen Ende der keimbereitenden Geschlechtstheile und der Wolffschen Urnieren liegendes, gangliöses Geflecht, dessen dicke Zweige sich in dem Blastem der Nebennieren verlieren, auch mit den Hoden oder Eierstöcken zusammenhängen.

In der letzten Brütwoche zeigt dieses Geflecht jederseits oberhalb der Nebenniere eine Verbindung mit dem Grenznerven. Ausserdem erscheint es alsdann mit dem Systeme der Mittelnerven innig verschmolzen, zu dessen Beschreibung ich jetzt übergehe.

§. 47.

Die Mittelnerven *(Nervi intermedii)* zeigen sich um die Mitte oder auch erst am Ende der zweiten Brütwoche. Sie bewirken die Verbindung des Darmnerven mit den übrigen Systemen. So weit sie im Mesenterium zum Darm verlaufen, kann man sie auch zum Unterschiede von den Darmnerven Mesenterialnerven nennen. Sie begleiten die Mesenterialarterien und gelangen auf diese Weise zum Magen, zur Leber, zur Milz, zum Pankreas, zum Darm. Wahrscheinlich gehören auch die Nerven, welche die Aorta abdominalis und die Arterie renales begleiten in dieses System, obwohl sie sich etwas später entwickeln. — Ob dasselbe auch in der Brusthöle vorhanden ist und ob namentlich die Herz- und Lungengeflechte, so wie die von mir bei Säugethieren und beim Menschen, im Herzen, an den Bronchien und am Kehlkopf aufgefundenen kleinen Ganglien*) zu diesem Systeme gehören, muss noch unentschieden bleiben.

Die Mittelnerven sind bei ihrem ersten Erscheinen verhältnissmässig weit stärker als im erwachsenen Zustande. Denn die eine Mesenterialarterie begleitenden Nervenstränge sind zusammen fast so dick wie die Arterie selbst. Auch zeigen sie auf der Wand der Arterien starke netzförmige Verbindungen untereinander. Sie sind jedoch schwächer als der Darmnerv, so dass sie mittelst des einfachen Mikroskops nicht leicht zu beobachten sind.

Dem Erscheinen der Mittelnerven geht das Vorkommen zerstreuter runder Knoten von etwa $\frac{1}{50}$ Linie Durchmesser zu beiden Seiten der Arterien voraus. Namentlich sah ich solche isolirte Knoten an der Wurzel der Arteria omphalomesenterica, da wo später der Plexus coeliacus liegt. Doch bin ich noch nicht ganz sicher, ob die Nerven aus jenen Knoten hervorgehen, denn ich vermisse bei letzteren die Struktur der Ganglien. Auch habe ich niemals einen solchen Knoten sich verlängern und in einen Nervenstrang übergehen sehen. Es wäre daher möglich, dass die Knoten Anlagen von Lymphdrüsen sind, welche nicht zur Ausbildung kommen, sondern schwinden.

§. 48.

Die zuletzt beschriebenen Mittelnerven zeigen sogleich bei ihrem Erscheinen mehrfache Verbindungen mit dem oben erwähnten nunmehr zwischen den Nebennieren liegenden Geflechte. Dieser Umstand hat mich bisher verhindert zu ermitteln, ob der Plexus coeliacus den Mittelnerven allein oder den Geschlechtsnerven allein angehört, oder endlich aus der Verschmelzung beider hervorgeht und gewissermassen ein Verbindungsganglion darstellt.

Mit der fortschreitenden Entwickelung treten die zu den Nebennieren und zu den keimbereitenden Geschlechtsorganen (Hoden oder Eierstock) verlaufenden Nerven immer mehr in ein untergeordnetes Verhältniss zu dem Plexus coeliacus, welcher auch den Ausgangspunkt der

*) Müllers Archiv für Anatomie 1844. S. 463.

Mittelnerven bildet. Im erwachsenen Zustande erscheinen sie als Zweige desselben. Soweit sie den Nebennieren angehören, sind sie zwar offenbar analog den Plexus suprarenales des Menschen und der Säugethiere. Da aber die Nerven der Nebennieren und der keimbereitenden Geschlechtstheile einen gemeinschaftlichen Ursprung haben, da das durch sie gebildete gangliöse Geflecht früher vorhanden ist als die Nebennieren, da endlich die Function der letzteren uns durchaus unbekannt ist, so habe ich jenes, ursprünglich selbständige, Geflecht als Geschlechtsnervensystem bezeichnet. Bei den Säugethieren und beim Menschen muss es, wie diese Beobachtungen vermuthen lassen, Nervenfäden geben, welche aus den Plexus suprarenales durch die Plexus renales hindurch zu den Plexus spermatici verlaufen.

§. 49.

Meine bisherigen embryologischen Untersuchungen haben demnach folgende Systeme oder Gruppen kennen gelehrt, in welchen die Nerven (mit Ausschluss der Sinnesnerven) auftreten.

1) Das System der Spinalnerven.

2) Das System der Grenznerven.

3) Das System der zu den Nebennieren und zu den keimbereitenden Geschlechtsorganen verlaufenden Nerven (Geschlechtsnervensystem).

4) Das System der Darmnerven, welche den Darmkanal (vom After bis zum Zwölffingerdarm) so wie die Ausführungsgänge der Geschlechts- und Harnwerkzeuge beherrschen.

5) Das System der Mittelnerven, welche die Arterien begleiten und die Verbindung der Systeme unter einander vermitteln.

§. 50.

In histogenetischer Beziehung hat die Untersuchung der in diesem Abschnitte beschriebenen Systeme die Ergebnisse bestätigt, zu welchen wir bei dem Darmnervensysteme gelangt sind.

1) Die Nerven zeigen überall sogleich bei ihrem Auftreten einen faserigen Bau, welchen man bei 250facher Vergrösserung wahrnimmt. Die Fasern sind anfänglich durchaus homogen und erst später zeigen sie Nuclei in ihrem Verlauf. — Die Nuclei der kernhaltigen Fasern gehören nicht ursprünglich gesonderten und später zur Bildung von Fasern verschmolzenen Zellen an, sondern bilden sich (ähnlich wie die Nuclei der Muskelprimitivbündel*)) successive in den Nervenfasern. Von diesen letzteren muss daher angenommen werden, dass sie verlängerte Zellen, nicht aber wie Schwann**) vermuthete, verschmolzene Zellen darstellen.

2) In den Spinalnerven verwandeln sich die kernhaltigen Fasern sehr bald in dunkelrandige. In den Mittelnerven dagegen verharren sie länger in diesem Zustande: bei jungen Hühnern findet man in den Mesenterialnerven noch eine Ueberzahl von kernhaltigen Fasern. Sie nehmen, gleichwie in den Darmnerven, mit dem Alter an Zahl ab.

---

*) Vergl. meine Beobachtungen hierüber in Frorieps Notizen. 1845. September Nr. 768, Bd. XXXV. Nr. 20.

**) Mikroskopische Untersuchungen. S. 177.

VIERTER ABSCHNITT.

Ergebnisse und Folgerungen.

§. 51.

Nach der herrschenden Ansicht wird innerhalb des peripherischen Nervensysterms (mit Ausschluss der drei höheren Sinnesnerven) ein encephalospinales und ein sympathisches System unterschieden. Als wesentlichster Theil des letzteren werden die beiden Grenznerven betrachtet. Diese Ansicht ist bereits durch Müller's Untersuchungen schwankend geworden. Müller vermisste die Grenznerven bei allen Cyclostomen und fand bei manchen Schlangen*) statt eines zusammenhängenden mit Ganglien versehenen Grenznerven, nur schlingenförmige Verbindungen der zu den Eingeweiden verlaufenden Spinalzweige. Diese Verbindungen zeigten keinen auffallenden Unterschied von denjenigen, welche die Spinalnerven an anderen Stellen bilden.

Nach den in dieser Abhandlung mitgetheilten embryologischen Untersuchungen können die Grenznerven keinenfalls als die wesentlichsten Theile des sogenannten sympathischen Nervensystems betrachtet werden. Denn sie entstehen beim Hühnerembryo aus bogenförmigen Schlingen, welche die Stämme der Wirbelnerven unter einander verbinden, während die bei weitem grössere Masse der sogenannten sympathischen Nerven ganz abgesondert von den Grenznerven sich bildet.

§. 52.

Während der Entwickelung lassen sich innerhalb des sogenannten sympathischen Nervensystems, ausser den Grenznerven, ursprünglich drei gesonderte Abtheilungen oder Systeme (ein Geschlechts-, ein Darm- und ein Mittelnervensystem) unterscheiden. Diese vier Abtheilungen oder Systeme kann man im Gegensatz zu dem Systeme der Spinalnerven als Visceralnervensystem zusammenfassen.

Unter den vier Abtheilungen des Visceralnervensystems zeigt das System der Darmnerven bei den Vögeln verhältnissmässig den grössten Umfang und eine am meisten isolirte Lage. Es beherrscht hier mit seinen Zweigen nicht bloss den grössten Theil des Darmrohrs, sondern auch die Ausführungsgänge der benachbarten Geschlechtswerkzeuge, wahrscheinlich auch der Harnwerkzeuge (§. 2). Es zeigt nur wenige, auf bestimmte Stellen beschränkte gangliöse Verbindungen mit dem Systeme der Mittelnerven, und die Verbindungen haben dieselbe Lage und dieselben anatomischen Beziehungen zu dem Plexus coeliacus und zu dem Darm, wie die bekannten Mesenterialplexus des Menschen und der Säugethiere.

---

*) Vergleichende Neurologie der Myxinoiden. Berlin 1840. S. 56 und 59.

§. 53.

Bei den Fischen und Amphibien giebt es nach den bisherigen Beobachtungen kein vollständiges Analogon für das Darmnervensystem der Vögel. Diese auffallende Erscheinung lässt sich auf mehrfache Weise deuten.

1) Das Darmnervensystem wird durch andere Nerven vertreten. — Für diese Annahme scheinen Müllers Beobachtungen bei den Cyclostomen und E. H. Webers Beobachtungen bei Schlangen zu sprechen. Bei den Myxinen entdeckte Müller*) einen durch beide Nervi vagi gebildeten unpaaren Ramus intestinalis. Derselbe verläuft dicht am hinteren Rande des Darmkanals, welchem er Zweige abgiebt, bis in die Nähe des Afters. Dieser Nerv schien die Grenznerven zu ersetzen. Auch bei den Schlangen lassen sich, nach E. H. Weber**), die Intestinaläste vom Vagus sehr weit am Darme verfolgen***).

2) Das Darmnervensystem ist mit anderen Systemen, dem der Grenz- und Mittelnerven verschmolzen. — Für diese Ansicht spricht die bei Monitor niloticus (§. 35) angestellte Untersuchung, wo der untere grössere Mesenterialnerv (Mittelnerv) zugleich einige anatomische Eigenschaften eines Darmnerven zeigt.

3) Das Darmnervensystem ist in der Wandung des Darmrohrs enthalten und der Stamm desselben ist gar nicht zur Isolirung gelangt. — Diese letztere Ansicht kann durch die in den vorigen Abschnitten mitgetheilten neurogenetischen Untersuchungen gestützt werden. Es hat sich nämlich bei verschiedenen Organsystemen, sowohl bei den Rippenplatten wie bei dem Darmrohr gezeigt, dass die Nervenstämme sich aus den Organen hervorbilden und allmälig davon ablösen. Dies ist namentlich bei dem Darmnerven der Vögel der Fall, welcher sich von der Wand des Darmrohrs gleichsam abschnürt. Man kann sich daher vorstellen, dass es bei den Fischen und den nackten Amphibien gar nicht zu dieser Ablösung eines Darmnervenstammes gelangt und dass die Verbindung der in der Darmwand befindlichen Darmnervenfasern mit den übrigen Systemen durch Mittelnerven gebildet wird.

§. 54.

Bei dem Menschen und den Säugethieren hat sich in den Nervi haemorrhoidales die Spur eines gesonderten Darmnervensystems gezeigt. Diese Nerven sind im embryonischen Zustande (§. 39) die einzigen Nerven des Gekröses und hängen mit einem grossen Geflechte zusammen, welches die Anlage des Plexus coeliacus und der Plexus mesenterici gleichmässig umfasst. Durch sie scheint indessen nicht das gesammte Darmnervensystem der Säugethiere und des Menschen repräsentirt zu werden. Vielmehr führen die Gesetze der Analogie zu der Ansicht, dass beim Menschen und bei den Säugethieren das System der Darmnerven und das der Mittelnerven innerhalb der Wurzel des Mesenteriums und zwar hauptsächlich in den Plexus mesenterici mit einander verschmolzen sind, und dass die von letzteren zum Darm verlaufenden Zweige aus dieser Verschmelzung hervorgehen.

---

*) Vergl. Anatomie der Myxinoiden. S. 28.

**) Anatomia comparata nervi sympathici. Lips. 1817.

***) Nach Eduard Weber (Müllers Archiv 1846 S. 478) bewirkt bei Cyprinus Tinca elektromagnetische Reizung des Hirntheils, von welchem der Nervus vagus entspringt, Zusammenziehung des Magens und Darmkanals, welche so lange wie die Reizung dauert.

§. 55.

Es kommt nämlich, wie wir gesehen haben (§. 31), bei Vögeln vor, dass der Darmnerv in der Wurzel des Mesenteriums verläuft und daselbst mit den Mittelnerven gangliöse Verbindungen eingeht, welche den Plexus mesenterici des Menschen und der Säugethiere entsprechen. Denkt man sich bei den Säugethieren und beim Menschen den Darmnervenstamm verkürzt und in die Wurzel des Mesenteriums zurückgezogen, so werden wir denselben in den Verbindungen wiederfinden, welche sich zwischen den in der Mesenterialwurzel liegenden Geflechten zeigen und die Nervi haemorrhoidales werden alsdann nur als das hinterste Ende dieses Stammes erscheinen.

Dieser Ansicht folgend, werden wir die gangliösen Mesenterialgeflechte der Säugethiere und des Menschen als Verbindungsganglien zwischen den Darm- und den Mittelnerven deuten, analog denjenigen Ganglien, welche an den Verbindungsstellen von Grenznerven und Spinalnerven vorzukommen pflegen*). Es ist aber ebenso wahrscheinlich, dass jene Geflechte ausserdem für die in den Mesenterialnerven enthaltenen Darmnerven die Bedeutung von Centralganglien haben, da die dem Darmnervenstamme der Vögel eigenthümlichen Ganglien den Mesenterialnerven der Säugethiere und des Menschen in der Regel fehlen**).

§. 56.

Von dem angegebenen Gesichtspunkte aus lassen sich sämmtliche in der Bauchhöle befindliche Geflechte des Visceralnervensystems beim Menschen vorläufig auf die bei den Vögeln unterschiedenen Systeme zurückführen.

Den Plexus coeliacus kann man als das hauptsächlichste Centralganglion für die Mittelnerven der Bauchhöle, den Plexus hepaticus, den Plexus lienalis, die Plexus gastrici, die Plexus phrenici betrachten. Die beiden letzteren Geflechte sind mit Ganglien versehen, wahrscheinlich in Folge ihrer Verbindung mit den N. vagi und den N. phrenici. Die Plexus suprarenales, in Verbindung mit den Plexus spermatici, repräsentiren das bei den Vögeln mit dem Plexus coeliacus verschmolzene Geschlechtsnervensystem. Der Plexus mesentericus superior und inferior, wahrscheinlich auch der Plexus aorticus und der Plexus hypogastricus superior entstehen durch Verbindung von Mittelnerven und der den Darmnervenstamm repräsentirenden Anastomosen zwischen diesen Geflechten. Die zum Darm verlaufenden Mesenterialnerven sind combinirte Darm- und Mittelnerven (§. 55). Die Plexus renales gehören dem Systeme der Mittelnerven an. Die Nerven der Harn- und Geschlechtswege, welche bei den Vögeln als einfache Zweige des Darmnerven auftreten, erhalten bei dem Menschen durch Verbindung mit Mittelnerven den Umfang von Geflechten (Plexus vesicalis, Plexus uterinus***) u. s. w.

---

*) Vergl. Müllers Handbuch der Physiologie des Menschen. Coblenz 1838. Bd. I. S. 616.

**) Nach Valentin (Hirn- und Nervenlehre, Leipzig 1841, S. 702 Anmerkung), kommen beim Pferde, vorzüglich beim Füllen, innerhalb der Gekrösplatten Ganglien vor, in welche nur ein Theil der Nervenzweige eintritt.

***) In England haben sich in den letzten Jahren mehrere Anatomen, zuletzt Baker in den Phil. Trans. 1846, mit Beobachtungen über die Nerven des Uterus und der Harnblase beschäftigt, ohne die Untersuchungen zu kennen, welche ich im Jahre 1840 (in der Med. Zeitung des Vereins für Heilkunde in Preussen, Nr. 16. p. 73) veröffentlichte, auf welche ich in dem von mir verfassten Jahresberichte: über die Fortschritte der Physiologie im Jahre 1841 (in dem Canstattschen Jahresberichte) wiederholt die Aufmerksamkeit lenkte, und welche endlich in die Sömmering-Huschke'sche Lehre von den Eingeweiden, Leipzig 1844, S. 496 zum Theil übergegangen sind.

§. 57.

Es bleibt mir noch übrig, diejenigen Beobachtungen zu sichten und zu ergänzen, welche durch die histogenetische Untersuchung des Darmnervensystems hervorgerufen, für die Deutung der kernehaltigen Nervenfasern (Krause's Knötchenfibrillen, Valentin's Scheidenfortsätze der Ganglienkugeln, Henle's gelatinöse Fasern) von Einfluss sind.

Bekanntlich ist von mehreren Physiologen bezweifelt worden, ob diese Fasern als Nervenfasern zu betrachten seien. Diese Zweifel sind vollkommen gerechtfertigt, so lange der Beweis auf experimentellem Wege fehlt. Bis dahin kann es sich nur um anatomische Wahrscheinlichkeitsgründe handeln.

So viel ist gewiss, dass es im erwachsenen Zustande ausserhalb des Nervensystems bei keinem Wirbelthiere Fasern giebt, deren Bau mit dem der kernehaltigen Nervenfasern übereinkäme. Sie sind nämlich (bei Säugethieren und Vögeln) cylindrisch, unverzweigt, meist etwas stärker als die feinsten dunkelrandigen Nervenfasern, sehr durchsichtig und enthalten granulirte langgezogene ovale Nuclei, welche eben so breit sind wie die Fasern und im frischen Zustande den Rand derselben nicht überragen. Durch dieses Verhalten unterscheiden sie sich von den feinsten blutleeren Kapillargefässen, bei welchen die Nuclei in der Regel einen im Verhältniss zur Länge breiteren Querdurchmesser zeigen und den Rand des Gefässes stark überragen.

Der Zwischenraum zwischen je zwei Kernen ist in den kernehaltigen Nervenfasern im frischen Zustande durchsichtig, entweder ganz homogen oder von sehr zarten (nicht dunklen) Linien begrenzt. Durch starke Dehnung verwandelt er sich in einen sehr feinen Faden, in dessen Verlaufe die ovalen Kerne wie Anschwellungen erscheinen. Durch verdünnte Essigsäure,

---

Ich bestätigte zunächst Tiedemanns Beobachtung, nach welcher die Nerven des Uterus im schwangeren Zustande sich bedeutend verdicken. Sodann fand ich, dass nicht bloss die an der hinteren Fläche des Uterus, sondern auch die in der Muskelsubstanz des Uterus verlaufenden Nerven im nichtschwangeren Zustande weisslich sind, dagegen im schwangeren Zustande grau werden. Dieses Grauwerden fand ich durch eine Zunahme kernehaltiger Fasern bedingt. Endlich habe ich beim Schweine sowohl im schwangeren wie im nichtschwangeren Zustande, an den Nervenstämmchen des Uterus beiderseits innerhalb der Muskel-Substanz des Collum uteri Ganglien gefunden. Die weitere Ausbreitung der Nerven, die ich bis in die Substanz des Fundus uteri verfolgt habe, war ganglienlos.

In demselben Aufsatze habe ich kleine Ganglien beschrieben, welche sich in grosser Anzahl an der hinteren Wand der Harnblase im Verlaufe der daselbst verlaufenden Nervenfäden finden. Bei dieser Gelegenheit wies ich auch darauf hin, dass die Ganglien des Uterus denjenigen analog sind, welche Müller im Plexus cavernosus penis beobachtet hat (Joh. Müller, über die organischen Nerven der erectilen männlichen Geschlechtstheile. 1836. 4.).

Die Auffindung von peripherischen Ganglien in der Wand des Uterus und der Harnblase ging aus physiologischen Inductionen hervor. Bereits früher (Froriep's Notizen 1838 p. 137, Casper's medicinische Wochenschrift 1839; Pamiętnik lekarski Warszawski 1839; Encyclopäd. Wörterbuch der med. Wissenschaften, herausg. von der med. Facultät in Berlin, Artikel: Nervensystem (histologisch); v. Ammon's Zeitschrift für Medicin 1840, Band III. Heft 3. Med. Zeitung des Vereins für Heilkunde in Preussen 1840. Nr. 2.) hatte ich in der Substanz des Herzens, in der Wand der Bronchien und des Kehlkopfs, in der Wand des Schlundes Ganglien gefunden, über deren Zusammensetzung aus Ganglienkugeln ich mich durch mikroskopische Untersuchungen vergewissert habe. Auch an der Ausbreitung des N. glossopharyngeus in der Zunge fand ich kleine Knötchen, welche von den daselbst sehr zahlreichen Drüschen verschieden zu sein scheinen. Die Ganglien des Herzens, der Bronchien und des Kehlkopfes habe ich mittlerweile in Müllers Archiv für Anatomie 1844 auf Tafel XII. abbilden lassen.

durch welche das Bindegewebe durchsichtig wird, erhält er ein fein granulirtes Ansehen; erst durch concentrirte Essigsäure wird er in eine formlose gallertartige Masse umgewandelt.

Die hier beschriebenen Eigenschaften der kernhaltigen Nervenfasern sind am leichtesten in dem carotischen Theile der Grenznerven bei grösseren Säugethieren (beim Ochsen, beim Hammel, beim Schweine) so wie in den Visceralnerven jüngerer Vögel zu beobachten.

§. 58.

Neben den zuletzt beschriebenen Fasern findet man in den grauen Visceralnerven bei Säugethieren, namentlich in denen der Bauchhöle, nicht aber bei Vögeln, andere ebenfalls mit länglichen Kernen besetzte Fasern von wechselndem Durchmesser, in welchen geschlängelte Längsstreifung sichtbar ist. Diese letzteren Fasern lassen sich, nach meinen bisherigen Beobachtungen, in Bezug auf ihre lichtbrechenden Eigenschaften und ihr Verhalten gegen Essigsäure, von kernlosen Bindegewebebündeln nicht unterscheiden. Da ich jedoch keinen Grund kenne, weshalb an dieser Stelle Bindegewebebündel so regelmässig mit Kernen besetzt sein sollten, während die letzteren an anderen Stellen des Körpers dem Bindegewebe fehlen, so wage ich nicht zu behaupten, dass diese Fasern Bindegewebe seien. Allein ebenso wenig besitze ich Beobachtungen, welche für ihre Deutung als Nervenfasern sprechen. Daher werde ich diesen Gegenstand vorläufig unerörtert lassen und als kernhaltige Nervenfasern nur die oben (§. 56) beschriebenen Fasern bezeichnen.

§. 59.

Wichtige Zweifel gegen die Deutung der kernhaltigen Nervenfasern sind durch die Beobachtungen Bidder's und Volkmann's angeregt worden, nach welchen jene Fasern bei den Vögeln, Amphibien und Fischen entweder sehr selten sein oder gänzlich fehlen sollen. Valentin hat (in den letzten Jahrgängen seines Repertoriums) diese Angaben bestritten. Meine in dieser Abhandlung mitgetheilten Untersuchungen zeigen in Betreff der Vögel, dass sowohl die Angaben Bidder's und Volkmann's wie die Valentin's gegründet sind, dass nämlich bei jüngern Vögeln die Menge der kernhaltigen Fasern in den Visceralnerven sehr gross ist, und dass sie mit fortschreitendem Alter allmälig sich vermindern, während dunkelrandige an ihre Stelle treten.

§. 60.

Diese Beobachtungen sind in vollkommener Uebereinstimmung mit denjenigen, welche ich selbst, Schwann, Purkinje und Rosenthal*) früher bei Säugethieren gemacht haben.

Auch bei diesen Thieren bestehen nämlich auf einer gewissen Entwickelungsstufe sowohl die Spinal- wie die Visceralnerven ganz aus kernhaltigen Fasern. An die Stelle der letzteren treten allmälig dunkelrandige Fasern. In den Spinalnerven findet diese Umwandung früher statt; auch betrifft sie fast sämmtliche kernhaltige Fasern. Dagegen beginnt in den Visceralnerven die Umwandung nicht bloss später, sondern betrifft auch nur einen kleinen Theil der Fasern.

In dieser Hinsicht besteht demnach zwischen den Säugethieren und Vögeln nur ein quantitativer Unterschied. Während nämlich bei den ersteren in den Visceralnerven eine grosse Menge kernhaltiger Fasern auf dieser niedrigen Entwickelungsstufe verharrt**), verwandeln sich

*) De formatione granulosa. Vratisl. 1839. p. 31.

**) Ganz unverändert scheinen indessen die kernhaltigen Fasern auch bei den Säugethieren nicht das ganze Leben

bei den letzteren die meisten kernehaltigen Fasern in dunkelrandige, und zwar nicht bloss in den Spinalnerven, sondern allmälig auch in den Visceralnerven.

Wie diese Umwandung von Statten geht, hierüber sind die Beobachtungen noch nicht als geschlossen zu betrachten. Sie scheint darin zu bestehen, dass sich an der Oberfläche der Faser und zwar zunächst in der Umgebung der Kerne diejenige Masse ablagert, welche später das dunkelrandige Ansehen der Nervenfasern bedingt (§. 29).

§. 61.

Es könnten endlich Zweifel erhoben werden, ob kernehaltige Fasern auch im erwachsenen Zustande des Thiers die Bedeutung und die Function von Nervenfasern haben können. In dieser Beziehung ist eine Beobachtung bemerkenswerth, welche ich vor Kurzem an den Verzweigungen des Riechnerven bei Säugethieren gemacht habe.

Es bestehen nämlich die grauen Verzweigungen des Riechnerven auf der Nasenscheidewand (beim Schweine, beim Hammel und beim Rinde sowohl beim Kalbe wie beim Ochsen) aus Fasern, welche den oben (§. 57) beschriebenen kernehaltigen Nervenfasern der Visceralnerven durchaus ähnlich sind. Sie zeigen nämlich keine Spur von den dunkelen Konturen, durch welche die dunkelrandigen Nervenfasern sich auszeichnen, sondern sind von zarten Linien begrenzt, welche bei Einwirkung von Wasser zuweilen eine geschlängelte oder gezähnte Form annehmen. Sie sind mit granulirten, ovalen länglichen Kernen versehen, welche den Rand der Fasern nicht überragen, sondern in der Regel schmäler sind, als die Fasern selbst. Der Durchmesser der letzteren ist etwa doppelt so stark wie bei den kernehaltigen Nervenfasern der Visceralnerven. Der Zwischenraum zwischen je zwei Kernen zeigt ein fein granulirtes Ansehen, zuweilen (bei 500facher Vergrösserung) einen Anschein von geschlängelter Faserung. Durch den Zusatz von verdünnter Essigsäure wird er undurchsichtiger (während das Bindegewebe durchsichtig wird), dagegen durch sehr concentrirte Essigsäure in eine gallertartige Masse umgewandelt. Also auch gegen Essigsäure verhalten sich diese Fasern ähnlich wie die kernehaltigen Fasern der Visceralnerven. —

Neben den beschriebenen Fasern finden sich zuweilen an der Oberfläche der Riechnervenzweige auch vereinzelte dunkelrandige Nervenfasern von verschiedenem Durchmesser, theils mit einfachen, theils mit doppelten Konturen. Indessen scheinen dieselben von einer Beimischung anderer Nerven, wahrscheinlich der Nervi ethmoidales herzurühren, da sie in den Wurzeln des Riechnerven vor dem Durchtritt derselben durch die Lamina cribrosa nicht vorhanden sind.

Aus dieser Beobachtung ergiebt sich, dass die der Mehrzahl der Nervenfasern eigenthümlichen dunkelen Ränder nicht ein nothwendiges Merkmal von Nervenfasern bilden.

§. 62.

Alle diese Wahrnehmungen zusammengenommen scheinen die Deutung der kernehaltigen als Nervenfasern aufs Neue zu begründen. Es ist klar, dass der Werth dieser Deutung bei dem

---

hindurch zu bleiben. So finde ich sie in dem carotischen Theile der Grenznerven beim Ochsen weit fester und von schärferen Linien begrenzt, als beim Kalbe, während die Kerne in demselben Maasse an Festigkeit abzunehmen scheinen.

jetzigen Stande der Untersuchungen durchaus verschieden ist von demjenigen, welchen ich meiner ersten Wahrnehmung anfänglich (im Jahre 1837) beilegte. Damals war sie ein Mittel, die zuerst von Müller richtig aufgefasste anatomische Selbständigkeit des Visceralnervensystems darzuthun. Diese Selbständigkeit ist mittlerweile bereits auf anderen Wegen durch Bidder's und Volkmann's, so wie durch die in dieser Abhandlung enthaltenen Beobachtungen bestätigt worden. Damals schien jene Beobachtung den hypothetischen Dualismus „animaler" und „organischer" Nervenfasern zu bestätigen. Nach den hier mitgetheilten Beobachtungen kann von einem solchen Dualismus nicht mehr die Rede sein: es kann nur die Frage entstehn, ob und wie sich die kernehaltigen Fasern von den dunkelrandigen in physiologischer Hinsicht unterscheiden. Es könnte mehrere physiologisch verschiedene Arten von Nervenfasern geben, wie es mehrere Nervensysteme giebt.

Erklärung der Tafeln.

Tafel I.

Auf dieser Tafel sind die Eingeweide eines zweijährigen Hahnes dargestellt, um die Ausbreitung des Darmnervensystems, so wie der benachbarten Nerven zu veranschaulichen. Der Magen ist von dem Dünndarme abgelöst und der letztere so nach rechts gewendet, dass die linke Fläche des Mesenteriums frei liegt.

Der Darmnerv zeigt in diesem Falle denjenigen Verlauf, welchen ich nach vergleichenden Untersuchungen für den normalen typischen halten muss.

D. Der Dickdarmtheil ist fast ganz cylindrisch. Er giebt zahlreiche Zweige an den Dickdarm und zeigt an seinem hinteren Ende

E. ein scharf abgesondertes längliches Endganglion, aus welchem

K. die linken Zweige zur Kloake,

S. der linke Zweig zum Saamenleiter (und Harnleiter, §. 2),

V. Verbindungsfäden hervorgehen (§. 2.).

E'. Ein zweites ovales Ganglion (§. 4), welches mit dem Endganglion nur durch einen dünnen Faden verbunden ist.

h. Die hintere Mesenterialvene, an deren vorderem Rande man die feine hintere Mesenterialarterie bemerkt. Die Zweige gehen in diesem Falle sämmtlich rechts an dem Darmnerven vorbei. Irrthümlich heisst es oben (§. 5) im Texte, dass dies „immer" der Fall sei. Es sollte „in der Regel" heissen, wie aus §. 25 hervorgeht.

u. Der Uebergangspunkt des Dickdarmtheils in den Dünndarmtheil.

x. Der abgeschnittene, in das Ligamentum ileo-gastricum eintretende Zweig (§. 6).

z. Die ganglienlose Anfangsstelle des Dünndarmtheils.

D'. Der durch den Dünndarmtheil gebildete, mit halbkugligen kleinen Ganglien versehene, an der linken Seite der Gefässe verlaufende Bogen. Man bemerkt, dass auf jeden Zwischenraum zwischen je zwei Zweigen der vorderen Mesenterialvene, *v*, zwei Ganglien mit zwei abgehenden Zweigen kommen (§. 8. 9. 10.).

m. Die vordere Mesenterialarterie, deren Zweige sich denen der Mesenterialvene anschliessen, allein nicht sichtbar sind, weil sie rechts von den letzteren liegen.

e. Das vordere verdünnte Ende des Darmnerven, am hinteren Ende des Zwölffingerdarms sich verlierend.

Anmerkung. Während des Druckes dieser Schrift ist es mir bei einem halbjährigen Hahne gelungen, zwischen dem vorderen Ende des Darmnerven und einem vom Plexus coeliacus kommenden Mesenterialnerven eine gangliöse Verbindung aufzufinden, ähnlich denjenigen Verbindungen, welche ich im zweiten Abschnitte von der Gans und der Ente beschrieben habe. Da in diesem Falle das Mesenterium überaus durchsichtig und fettlos war, so konnte man sich überzeugen, dass trotz jener Verbindung die Menge der von den Mittelnerven in den Darmnerven eintretenden Fasern ungleich geringer als diejenige ist, welche in dem Darmnerven selbst und zwar in dessen Ganglien entstehen muss. Das im ersten Abschnitte (§. 13) angegebene Resultat wird daher durch diese Auffindung nicht verändert.

g. Der Plexus coeliacus mit einem grösseren und einem kleineren Ganglion, von welchen Zweige zu den Nebennieren *n* und zu dem Hoden *H* verlaufen. Die mit der Mesenterialarterie verlaufenden Zweige waren in diesem Falle so dünn, dass sie mit blossem Auge nicht sichtbar waren.

M. Ein durch die Mittelnerven, welche zur Leber und zur Milz verlaufen, gebildetes Geflecht. Sie gehen vom Plexus coeliacus aus, hängen jedoch auch mit dem Grenznervensysteme, *G*, zusammen.

N. Die linke Niere.

S. S. Die beiden Schilddrüsen.

L. Die benachbarten Lymphdrüsen.

Tafel 2.

Die Figuren 1. 2. 3. 6. sind bei 10—20facher Vergrösserung und durchfallendem Lichte (mittelst des einfachen Schiekschen Mikroskops), die Figuren 7 und 8 bei 250facher, die Figur 4 bei 60facher Vergrösserung und durchfallendem Lichte (mittelst des zusammengesetzten Schiekschen Mikroskops) dargestellt worden.

Fig. 1. Speiseröhre, Magen und Darmkanal eines Hühnerembryo vom achten Brüttage, um die Lage des Darmnerven zu veranschaulichen, bevor derselbe sich von dem Darmrohr entfernt hat*).

x. Das durch das Epithelium (Reichert's Schleimhaut, von mir „Drüsenblatt" genannt) gebildete Rohr, welches nach Ablösung der äusseren Darmschicht (von mir „Darmfaserschicht" genannt) frei herausragt.

m. Der durch kleine Ausstülpungen des Drüsenblattes gebildete Drüsenmagen.

p. Die Einmündungsstelle der Leber und Pankreasgänge.

n. Der obliterirte Darmnabelgang.

d. Der Dickdarmtheil des Darmnerven, welcher verhältnissmässig noch sehr dick, übrigens durchsichtig und cylindrisch ist, und dem Dickdarm dicht anliegt.

e. Das Vorderende des verdünnten Dünndarmtheils, welches sich schon oberhalb des Darmnabelganges in der Wand des Darmes zu verlieren beginnt (§. 18. 19).

Fig. 2. Speiseröhre, Magen und Darmkanal mit den anliegenden Nerven vom zehnten Brüttage,

x. m. p. und *n.* wie in der vorigen Figur.

v. Der Nervus vagus mit dem Ganglion inferius.

h. Der von demselben zum Herzen gehende Ast.

l. Der Lungenast.

g. Der Magenast.

d. Der Dickdarmtheil des Darmnerven, welcher jetzt im Verhältniss zur Dicke des Darms dünner erscheint.

z. Der Dünndarmtheil des Darmnerven, welcher sich bereits ein wenig von dem Darme entfernt hat und mit demselben durch kurze Zweige in Verbindung ist (§. 20).

l. Das Vorderende des Darmnerven, welches die Einmündungsstelle der Leber- und Pankreasgänge nicht erreicht.

---

*) In dieser und den drei folgenden Figuren ist Manches mit Sorgfalt dargestellt worden, was nicht zur Erläuterung dieser Schrift gehört. Diese Anordnung rührt daher, dass die Tafeln ursprünglich dazu bestimmt waren, einen Theil meiner Abhandlung über die Entwickelung der Wirbelthiere zu bilden.

Fig. 3. Der Darmkanal (vom 13ten Brüttage) vom Hinterende des Dickdarms bis zum hinteren Ende des Zwölffingerdarms mitsammt dem Mesenterium, von der linken Fläche aus betrachtet. In den Blinddärmen, *b*, sieht man die Anlagen der Peyerschen Kapseln als kleine (noch nicht abgeschnürte) Ausstülpungen des Drüsenblattes, welche denen des Drüsenmagens (Fig. 1 und 2) *m* vollkommen gleichen. Im übrigen Verlauf des Darms, welcher im frischen Zustande während der lebhaftesten peristaltischen Bewegungen gezeichnet ist, bemerkt man durch die äussere Schicht hindurch geschlängelte Linien, deren Bedeutung die nächste Figur aufklären wird.

a. Die Einmündungsstelle der Leber- und Pankreasgänge.

n. Der obliterirte Darmnabelgang.

m. Die Arteria mesenterica anterior, deren Zweige sich bei dieser Lage des Darmes und des Mesenteriums hinter denen der Vene verbergen.

m´ Die rechte Arteria omphalica, welche nach dem Schwinden der linken Art. omph. allein übrig (§. 25).

v. Die Vena mesenterica anterior.

v´ Die linke Vena omphalica, welche nach dem Schwinden der rechten Vena omph. allein übrig ist.

h. Die Vena mesenterica posterior, welche sich mitsammt der Vena mes. ant. in die Pfortader ergiesst. — (Durch ein Versehen des Schriftstechers, welches ich zu spät bemerkt habe, ist die Pfortader ebenfalls mit *h*, statt mit *p*, bezeichnet.

e. Der ganz gangliöse und sehr starke Dickdarmtheil des Darmnerven, welcher sich bereits ebenfalls von dem Darme ein wenig zurückgezogen hat.

g. Der mit zahlreichen Ganglien versehene Dünndarmtheil des Darmnerven. Von den Ganglien gehen feine Fäden zum Dünndarm ab. Der Darmnerv wird an seiner linken Seite nur von der Vena omphalica *v´* überschritten.

Fig. 4. Ein Theil des Dünndarms (aus der vorigen Figur) aufgeschlitzt und stärker vergrössert, um das Verhältniss des Drüsenblatts zu den in der Bildung begriffenen faltigen Zotten deutlich zu machen.

d. Das Drüsenblatt (Epithelium), welches sich als zusammenhängendes Blatt von der äusseren Darmschicht (der Darmfaserschicht) abgelöst hat und stellweise noch Spuren der Faltung zeigt.

z. Die Darmfaserschicht, welche auf ihrer äusseren Fläche (an dem nicht aufgeschlitzten Theile des Darmstücks) die durch die Muskelbündel bewirkten Querlinien, an ihrer inneren von dem Drüsenblatte entblössten Fläche, die faltigen Zottenvorsprünge erkennen lässt.

Fig. 5. Ein drei Wochen altes Hühnchen in natürlicher Grösse. Der Darmkanal ist nach rechts herausgelegt, um die linke Fläche des Mesenteriums sichtbar zu machen.

h. Die hintere Mesenterialvene mit der sie begleitenden Arterie.

v. Die vordere Mesenterialvene.

p. Die Pfortader, in welche noch die Milzvene eintritt.

m. Die vordere Mesenterialarterie, deren Zweige sich hinter denen der Vene verbergen.

a. Die Einmündungsstelle der Leber- und Pankreasgänge.

d. Der Rest des Dottersacks.

O. Der obliterirte Rest der Vena omphalica, den Darmnerven an dessen linker Seite überschreitend.

D. Der Dickdarmtheil des Darmnerven, von welchem viele Zweige zum Dickdarme abgehen.

E Das Endganglion mit seinen Zweigen.

E. Das darauf folgende Ganglion.

u. Die Stelle, wo der Dickdarmtheil in den Dünndarmtheil übergeht.

z. Das an Ganglien ärmere Anfangsstück des Dünndarmtheils (§. 23).

D. Der mit sehr zahlreichen Ganglien versehene Darmnervenbogen, von welchem viele Zweige zum Dünndarme abgehen. Er überschreitet die Zweige der Mesenterialgefässe an der linken Seite derselben (§. 5, 8 und 25).

e. Das verdünnte Vorderende des Darmnerven, bis zur Einmündungsstelle der Leber- und Pankreasgänge hin sich verästelnd.

Fig. 6. Ein Theil des Mesenteriums desselben Hühnchens, von der rechten Seite bei 15facher Vergrösserung und durchfallendem Lichte betrachtet, um die Ganglien und Zweige des Darmnerven anschaulicher zu machen.

a. Die Arteria mesenterica anterior.

v. Die unter ihr liegende, viel breitere Vena mesent. anterior.

M. Ein etwas bei Seite gebogenes Bündel Mittelnerven (Mesenterialnerven), welches die Arterie begleitet und sich alsbald in mehrere Strängchen theilt.

m. Die den Arterienzweigen folgenden Nervensträngchen.

g. Ganglien des Darmnerven, an dessen dem Darme zugewandten Seite hervorragend. Man erkennt in ihnen eine körnige Beschaffenheit, von den Ganglienkugeln herrührend, und bemerkt, dass die Hauptmasse des Darmnerven an dem Ganglion vorübergeht.

z. Die von den Ganglien zum Darme abgehenden Zweige.

v. Nervenfäden, welche die Ganglien schlingenförmig untereinander verbinden (§. 25).

Fig. 7. Eines der soeben bezeichneten Ganglien bei 250facher Vergrösserung. Der zum Darme abgehende Zweig ist fortgelassen. In der äusseren Schicht des Ganglions erkennt man die noch ganz durchsichtigen, mit Kernen versehenen Ganglienkugeln. Die Hauptmasse des noch unverletzten Nerven besteht aus durchsichtigen Fasern. Nur an einer Stelle, *a*, sieht man eine dunkelrandige variköse Faser (§. 28).

Fig. 8. Ein Stück des Darmnerven desselben Hühnchens nach Ablösung der neurilemmatischen Umhüllung. Die durchsichtigen cylindrischen Fasern zeigen Nuclei-ähnliche Körperchen in ihrem Verlauf. Nur an einer Stelle, *a*, sieht man eine dunkelrandige variköse Faser (§. 28).

Druck von Carl Schultze in Berlin.

Inhalt.

Erster Abschnitt:

Beobachtungen über das Darmnervensystem bei Phasianus Gallus. (§. 1—30) . . . Seite 1—13

Zweiter Abschnitt:

Beobachtungen über das Darmnervensystem bei anderen Wirbelthieren und beim Menschen. (§. 31—41) . . . . . „ 14—20

Dritter Abschnitt:

Beobachtungen über die Entstehung und die Entwickelung der übrigen Abtheilungen des peripherischen Nervensystems. (§. 42—50) . . . . . „ 21—26

Vierter Abschnitt:

Ergebnisse und Folgerungen. (§. 51—62) . . . . . „ 27—33

Erklärung der Tafeln . . . . . „ 34—37

Taf. 1.

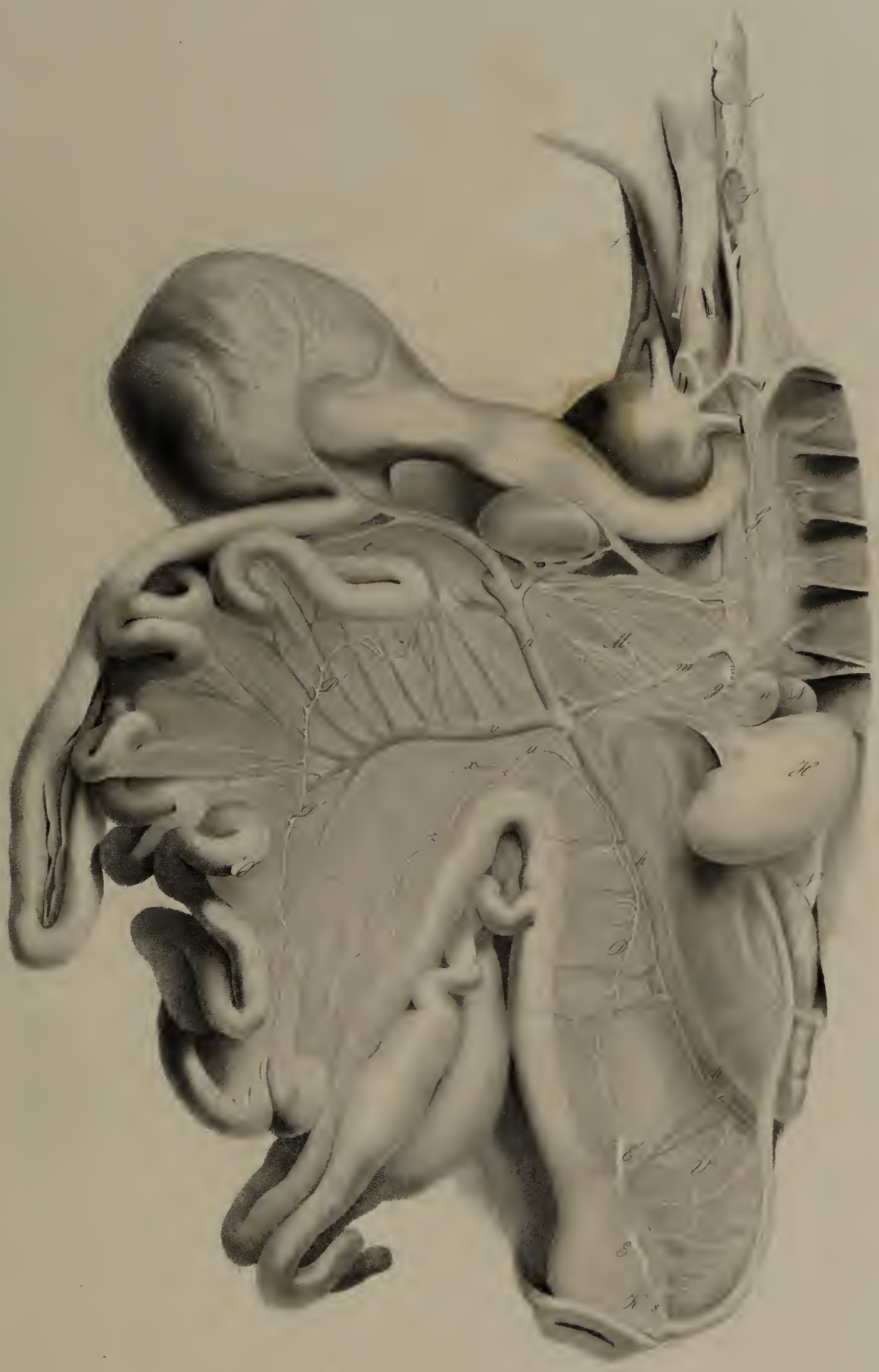

Gez. v. J. D. L. Franz Wagner.

Lith. v. C. Haas.

Taf. 2.

1

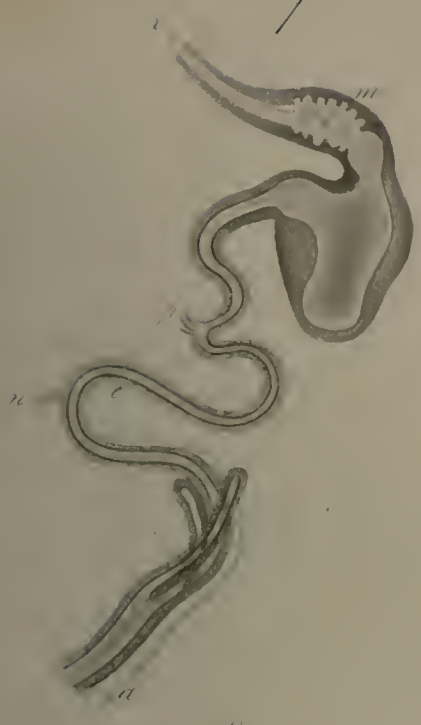

2

3

4

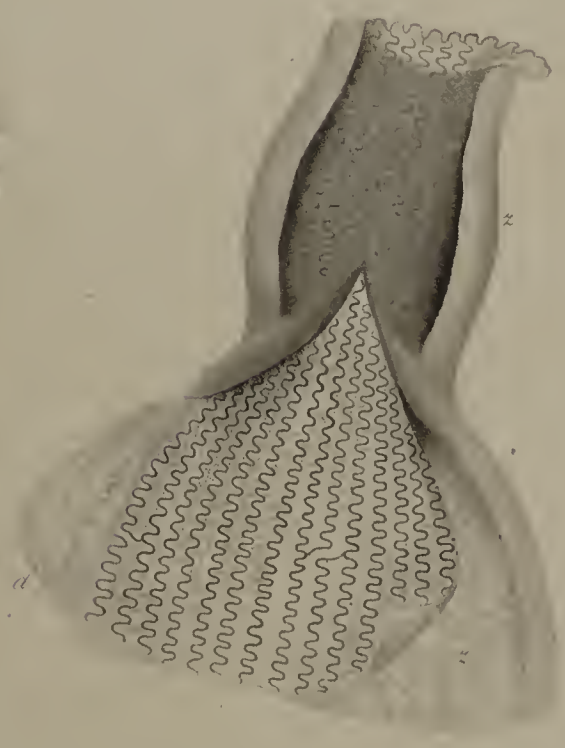

5



6

7

8

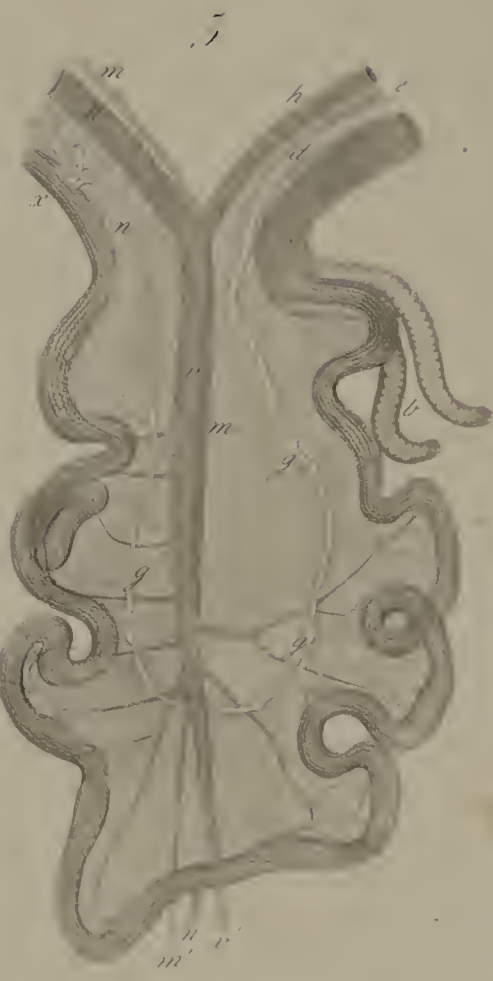

Fr. Franz Wagner

Berichtigungen.

S. 3. Z. 12. von oben (§. 5.) soll es „r e e h t s e i t i g e Bildung“ statt „L i n k s bildung“ heissen.

S. 29. Z. 7. der Anmerkung von unten soll es „T h o m a s Snow B e c k“ statt „B a k e r“ heissen.

S. 32. Z. 2. des Textes von unten (§. 62.) ist am Schlusse der Zeile das Wort „F a s e r n“ einzuschalten.

Ueberall soll es „k e r n e haltige“ statt „k e r n haltige“ heissen.